компрессионный
перелом позвонков
SPINANORMA.RU

рентген ? МСКТ ? МРТ

- **Ценность МРТ заключается в подробном одномоментном исследовании мягкотканых и костно-суставных структур в 3-х плоскостях при отсутствии рентгеновского облучения.**

МРТ в диагностике травматических переломов позвоночника у детей

Докладчик: врач-рентгенолог Гаус Е.Б.

МРТ+Эксперт

г.Пермь, ул.Подлесная д. 6,
Краевой госпиталь ветеранов войн
тел. 8(342) 259-48-92

- В течение последнего десятилетия статистический показатель повреждений позвоночника у детей возрос с 2,5 до 8,0%. Это объясняется значительно возросшей активностью детей, и, главным образом, совершенствованием методов рентгенологической диагностики.
- Уменьшенная вследствие травмы высота тел позвонков и межпозвонковых дисков с явлениями остеохондроза обусловливают избыточные кифотические деформации и боковые искривления позвоночника.

- Наблюдаемые изменения замыкающих пластинок (разрыхление, фестончатость, неравномерность контуров и т. д.) у 8—10-летних детей после компрессионных переломов тел позвонков многими авторами расцениваются не как особенности роста, а как проявление дистрофического процесса в телах позвонков и межпозвонковых дисках травматического происхождения.

Рентгенологический метод

Компрессионный перелом Th9 позвонка 2 ст.

Компрессионный перелом L3 позвонка 1 ст.

МСКТ

Компрессионный перелом Th4, Th5, Th6 позвонков 1-2 ст.

Повреждения средних грудных позвонков наиболее часто встречаются в возрасте от 6 до 10 лет, нижнегрудных и верхних поясничных — в 10—12-летнем возрасте.

МРТ

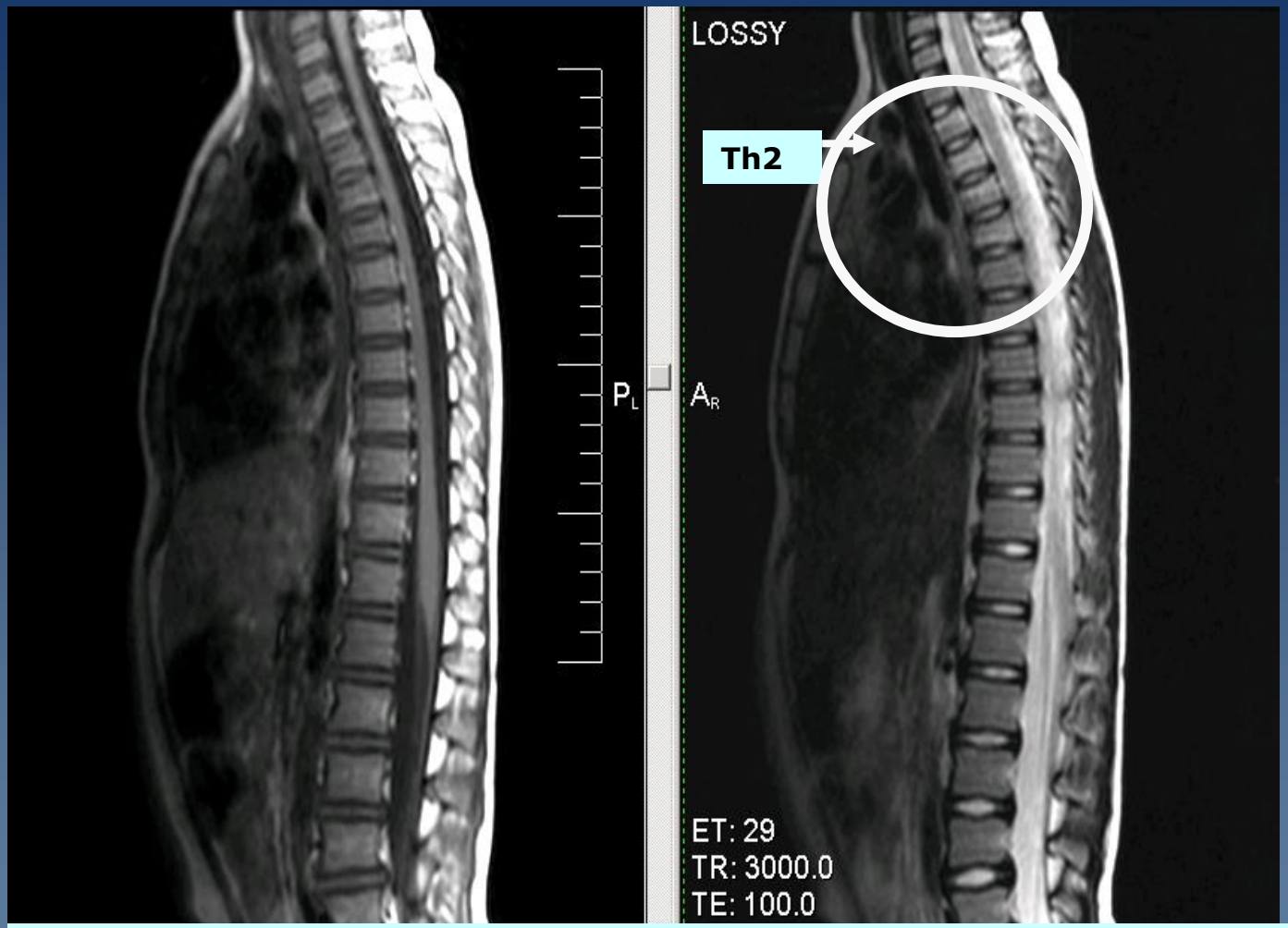

Компрессионный перелом Th5 позвонка 2 ст.; ушиб (отек трабекулярной костной ткани) Th2, Th3, Th4 позвонков; острая/подострая стадия

Критерии оценки МР-томограмм при переломах

- 1. Деформация тел позвонков с учетом их характера и распространенности
- 2. Оценка структуры тел позвонков (интенсивности МР-сигнала от трабекулярной костной ткани) – вопрос объективизации течения заболевания
- 3. Количественная оценка грудного кифоза и структурных изменений межпозвонковых дисков

Оценка 1 критерия

Деформация тел позвонков с учетом их характера и распространенности

норма

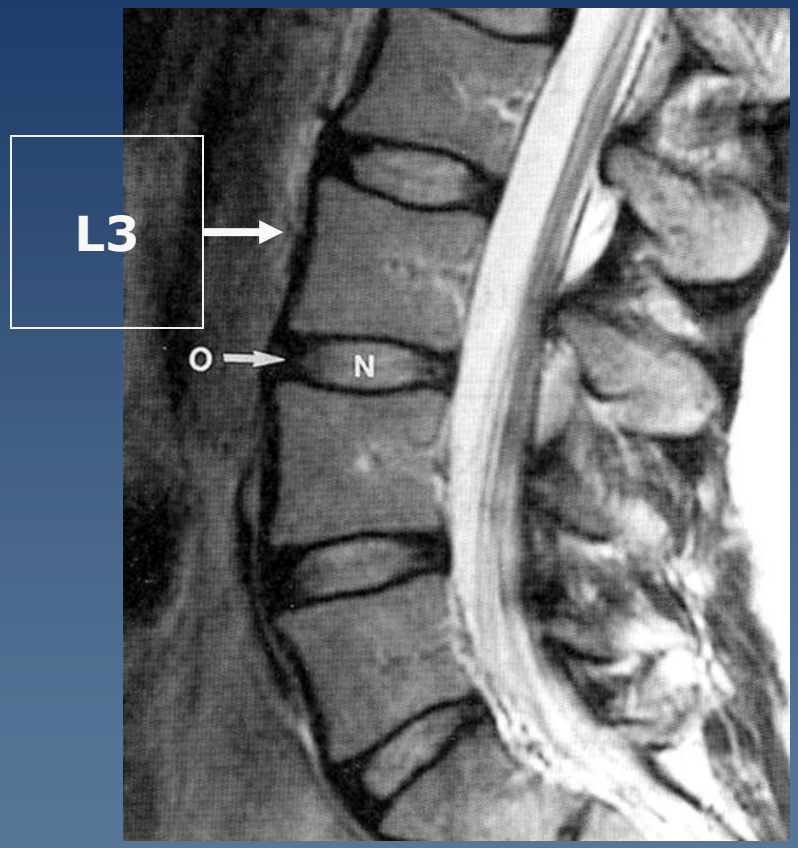



1. Форма позвонка приближается к прямоугольной
2. Каждый нижележащий позвонок должен быть выше хотя бы на 1 мм
3. Четкая визуализация кортикальных замыкательных пластин
4. Одинаковый МР-сигнала от тел позвонков

A/P =1; M/P =1 ; P/Pn=1

Типы деформаций позвонков

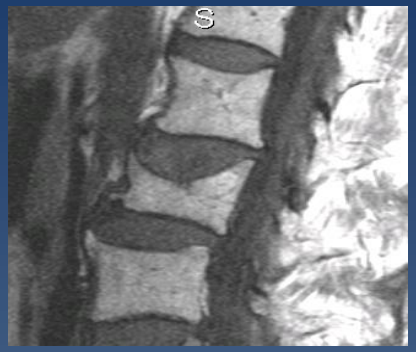



1. передняя клиновидная деформация A/P; M/P<1; P/Pn=1

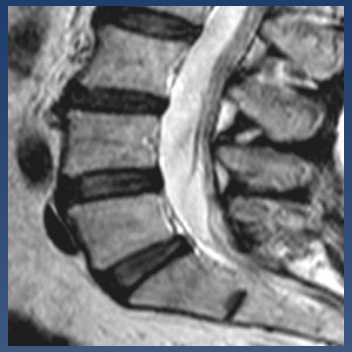

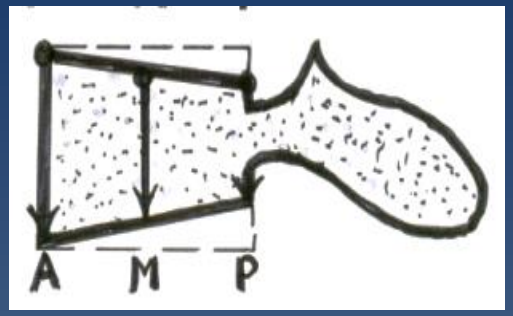

2. задняя клиновидная деформация A/P>1; M/P>1; P/Pn<1

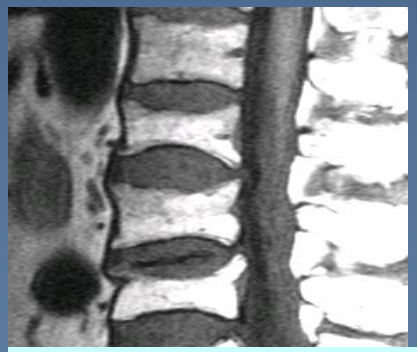



3. двояковогнутая деформация A/P=1; M/P<1; P/Pn=1

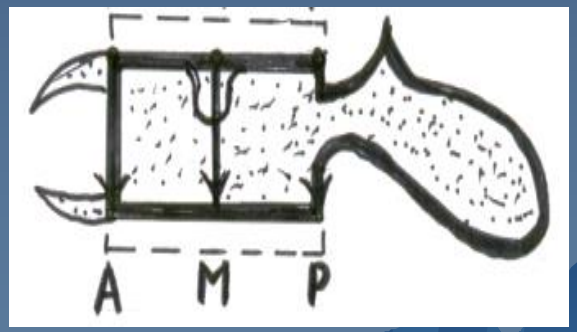

4. компрессионная деформация A/P =1; M/P =1; P/Pn<1

Дифференциально-диагностические затруднения

при отличии компрессионного перелома тела грудного позвонка от возрастной клиновидности.

- При *компрессионно-клиновидной деформации* уменьшается высота как средней, так и вентральной части тела позвонка.
- При *возрастной клиновидности* высота средней части тела позвонка бывает равна дорзальной или больше ее.

Постоянными типичными признаками компрессионного перелома во всех группах детей являются изменения формы верхней площадки тела позвонка, более выраженные при компрессии грудных позвонков.

Вогнутость верхней площадки обнаруживается более чем в **73,0 % случаев;** выпрямление, уплощение и скошенность — **менее чем в 27,0 %.** Следует иметь в виду, что выравнивание тени верхней площадки тела позвонка у детей в возрасте от 13 до 16 лет является возрастной нормой

Количественная оценка степени перелома позвонка (4 разных варианта)

1. Критерии деформационных изменений по Filsinberg

0 – деформация отсутствует, М/Р больше или = 85%;

1 степень – М/Р меньше 85%, но больше 80%;

2 степень – М/Р меньше 80%, но больше 75%;

3.1 степень – компрессионный перелом М/Р менее 75%;

3.2 степень – А/Р менее 75%;

4 степень – «краш»-перелом

2. Методика определения величины компрессии тел позвонков у детей (H.Vinz)

$$К = H/(H_1-H_2) \times 100\%$$

К – индекс компрессии

Н – вентральная высота тела поврежденного позвонка

H_1 и H_2 – вентральные высоты тел выше и ниже расположенных неповрежденных позвонков.

Незначительная – до **90%**;
отчетливая – до **80%**;
значительная – до **70%**;
тяжелая – менее **70%**

3.

- 1 - /большинство/ ***незначительная компрессия*** - до 1/4 высоты тела позвонка;
- 2 – ***умеренная компрессия*** - эта величина снижается от 1/4 до 1/3 высоты
- 3 - ***выраженная компрессия*** - до половины высоты тела позвонка.

4.

- 1 степень компрессионного перелома - высота тела позвонка снижается на 30%;
- 2 степень - до 60%;
- 3 степень компрессионного перелома устанавливают при снижении высоты позвонка более 60%.

Оценка 2 критерия

Оценка структуры тел позвонков (интенсивности МР-сигнала от трабекулярной костной ткани) – вопрос объективизации течения заболевания

возможен ТОЛЬКО на МРТ

Отек трабекулярной костной ткани

- Наиболее ***ранний неспецифический симптом*** большого количества заболеваний костно-суставной системы (высокая чувствительность, низкая специфичность)

- Патоморфологическую основу отека составляют: повышение содержания внеклеточной жидкости (интерстициальной), а так же локальное увеличение кровотока и перфузии в нем

- **Характеристики МРС:**

- **Т2-ВИ (+ +)**
- **Т2+FS (+ + +)** **наиболее чувствительная программа**
- **Т1-ВИ (-)**

Травматический компрессионный перелом Th11,Th12 позвонков

Острый /подострый период

Травматический компрессионный перелом Th12 позвонка

Хронический период
Жировая дистрофия трабекулярной костной ткани

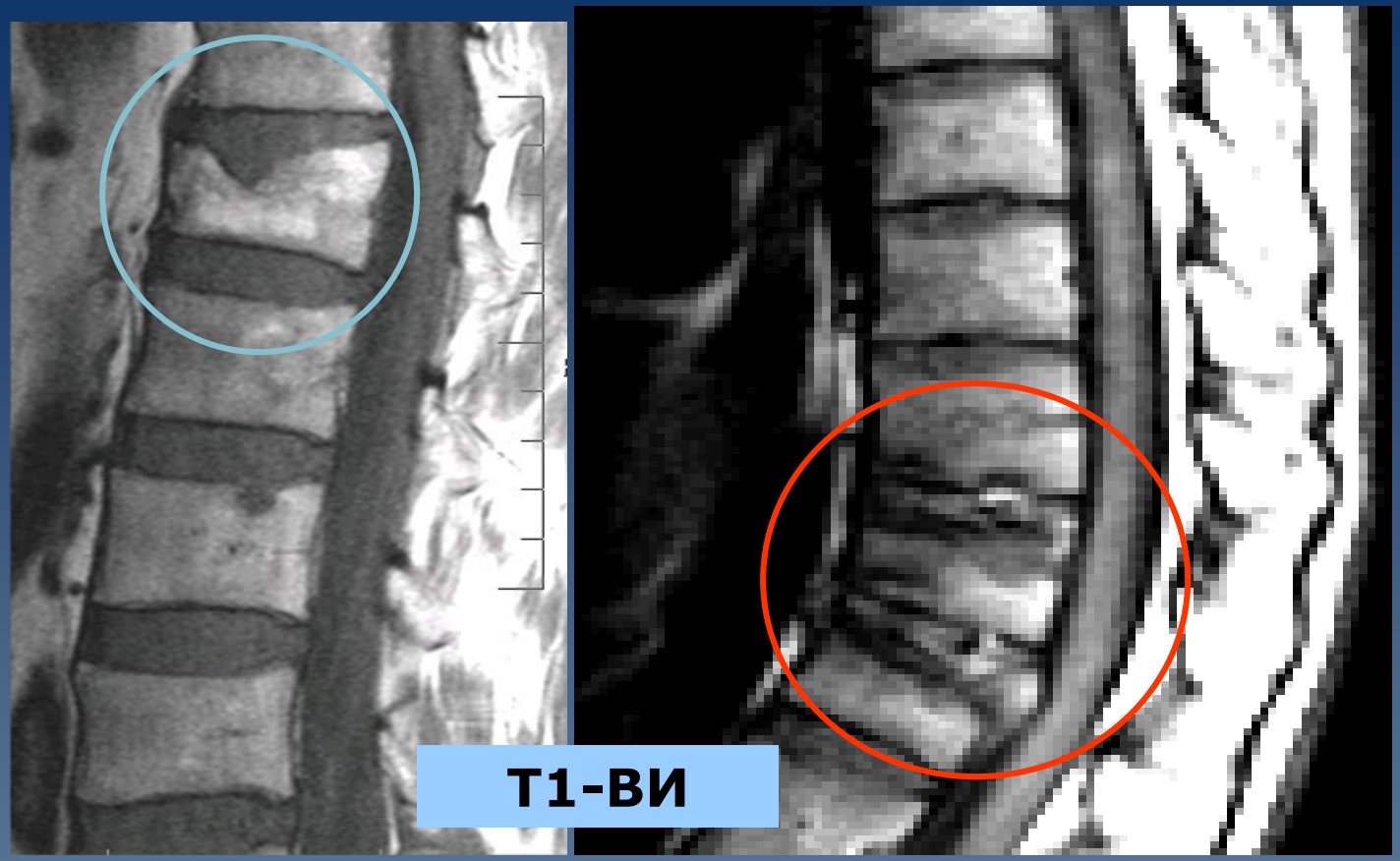

Хронический период
Жировая дистрофия трабекулярной костной ткани

Острый (подострый период)
отек трабекулярной костной ткани

Ребенок, 12 лет; посттравматический перелом Th1, Th4 позвонков 2 ст. по Filsinberg, острый/подострый период; отек трабекулярной костной ткани тела Th3 позвонка

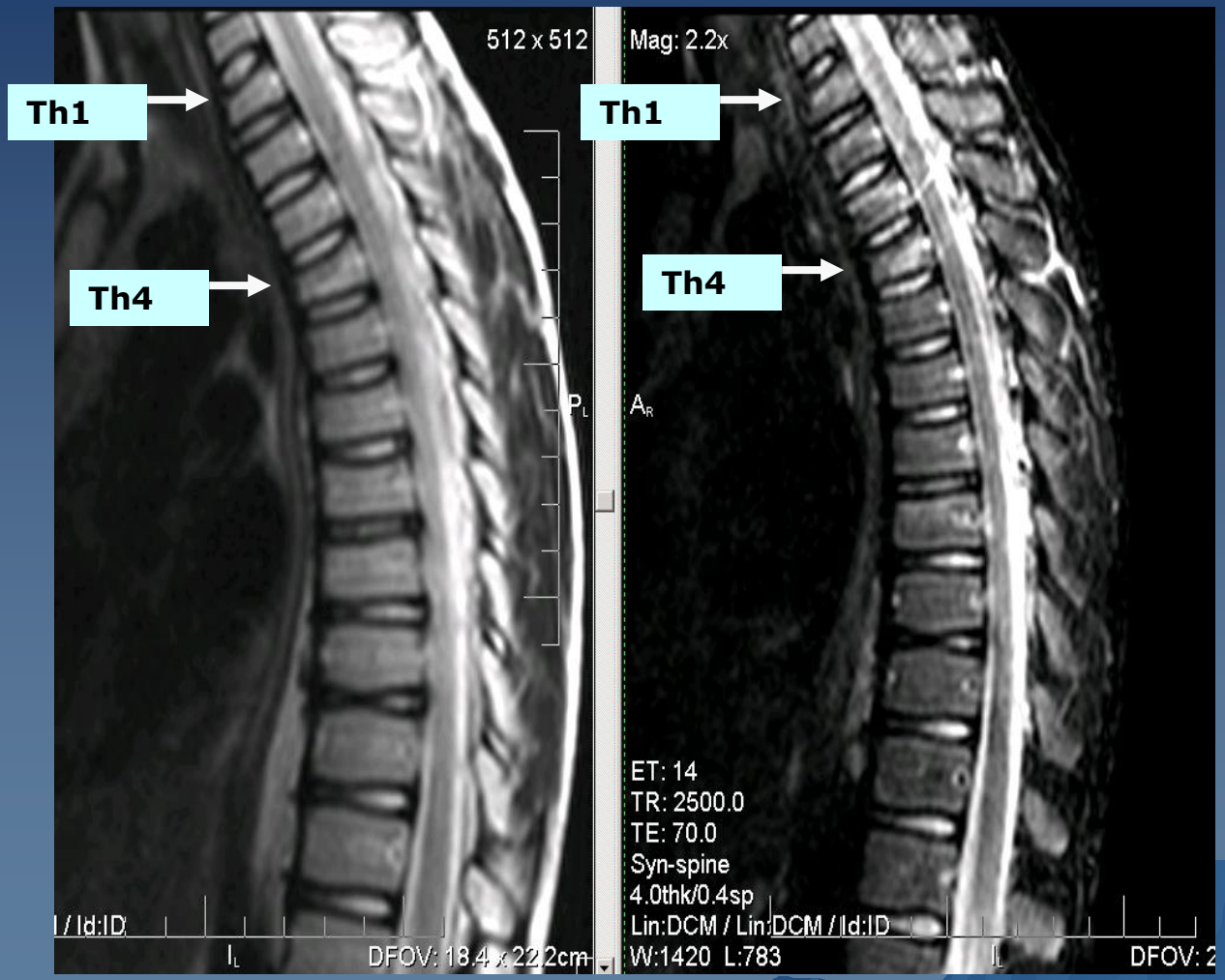

Ребенок, 7 лет; посттравматическая деформация Th7, Th8 позвонков 1 ст. по Filsinberg, острый/подострый период; отек трабекулярной костной ткани тела Th10 позвонка

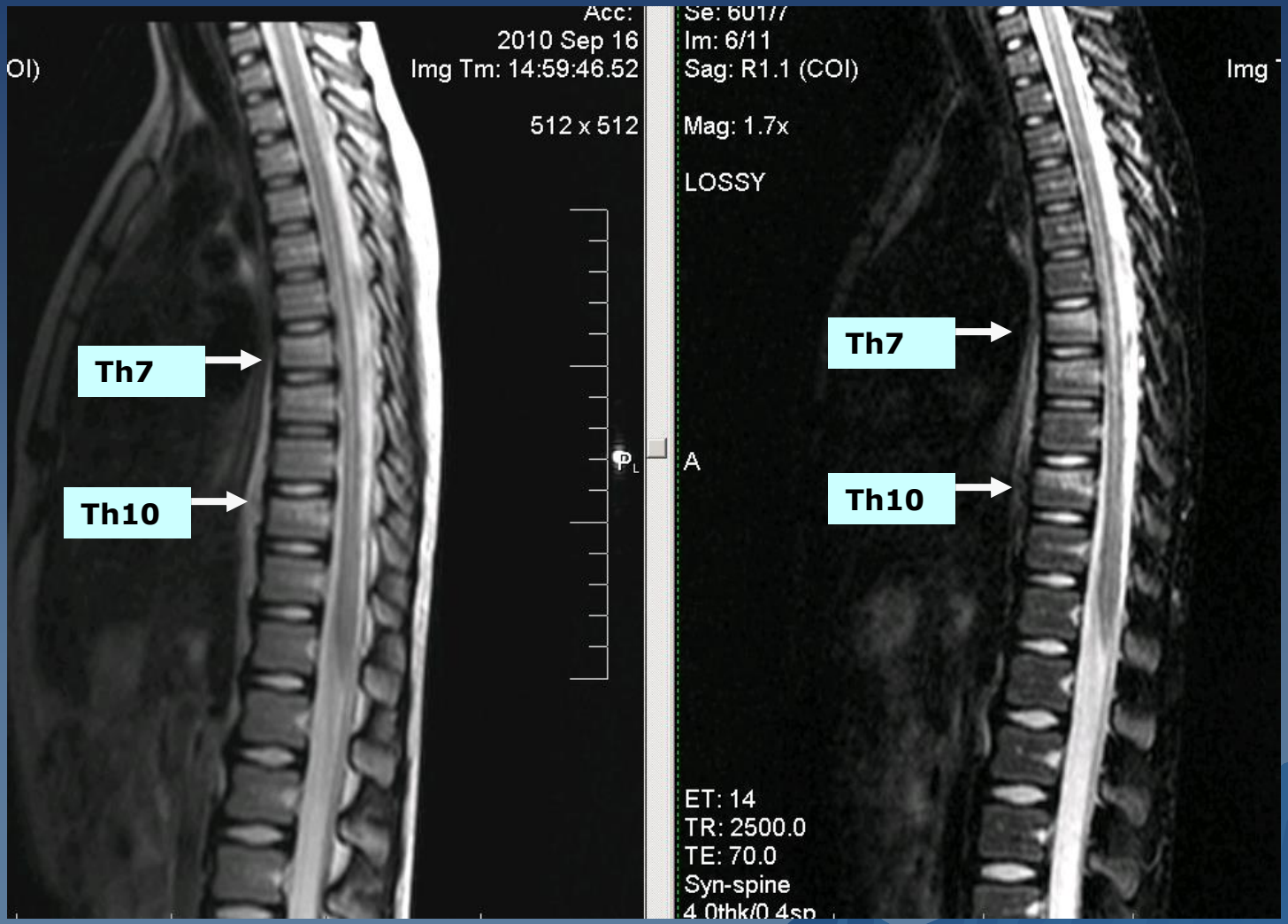

Оценка 3 критерия

Количественная оценка грудного кифоза и структурных изменений межпозвонковых дисков

Индекс кифоза

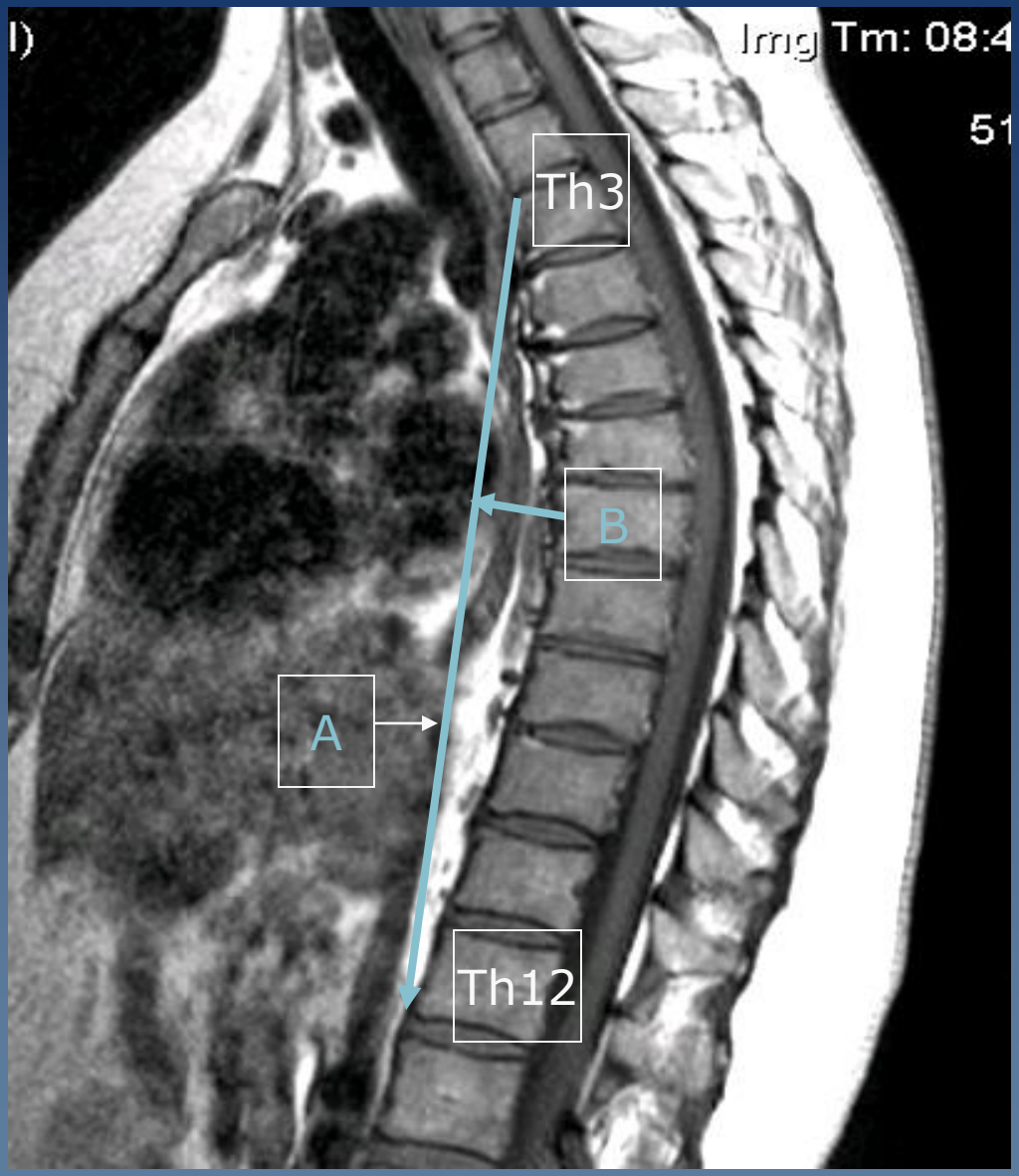

1. Верхний угол Th3 позвонка
2. Нижний угол Th12 позвонка
3. B/A= индекс кифоза

Норма = 0,09-0,11

Дифференциальная диагностика с болезнью Шойермана-Мау

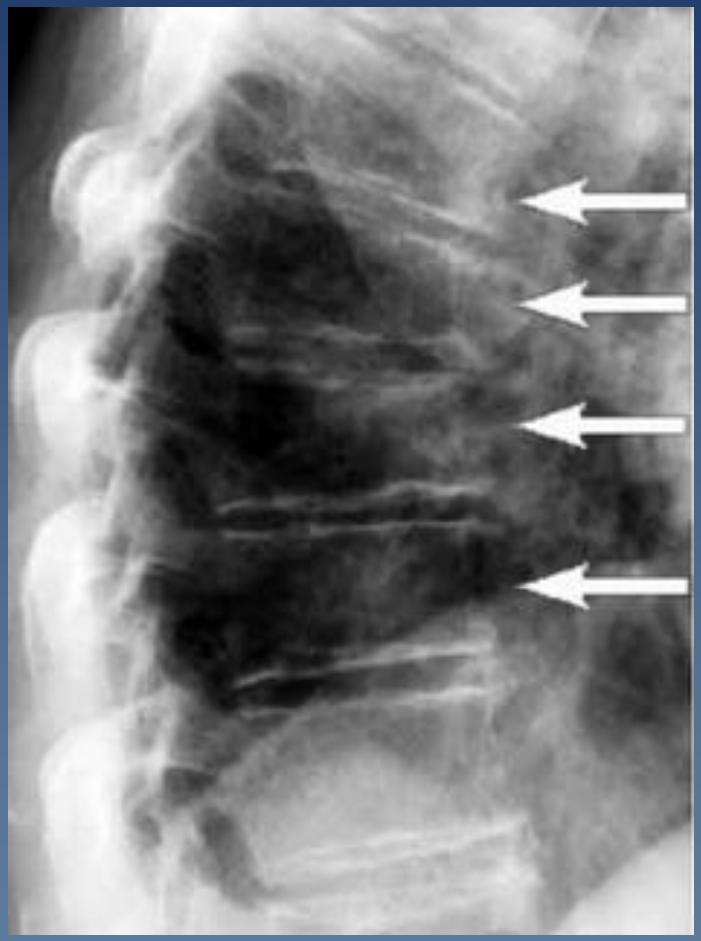

Рентгенография

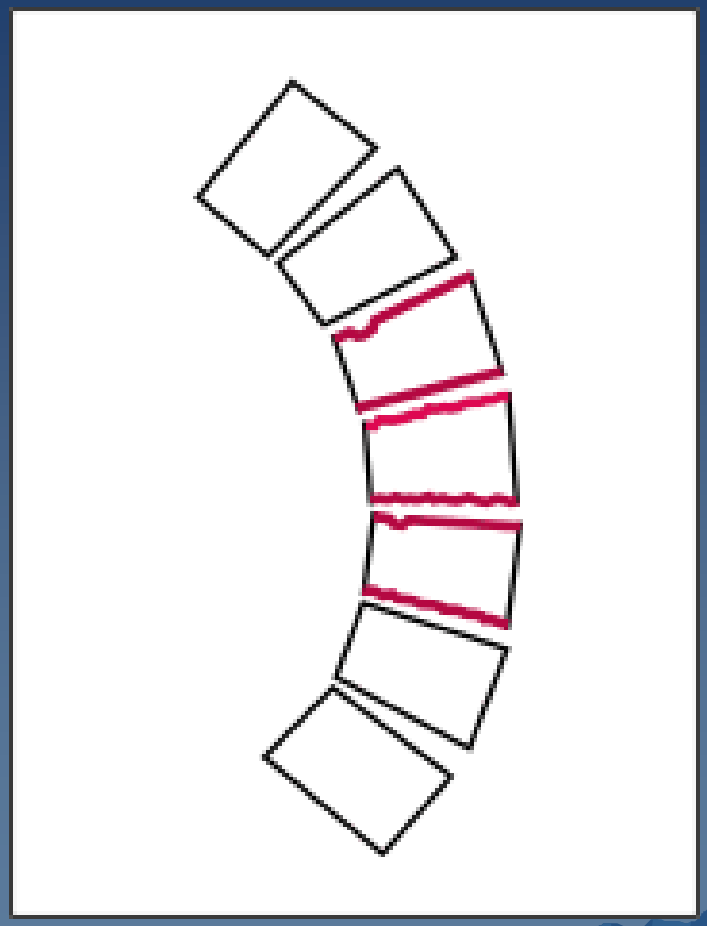

схема

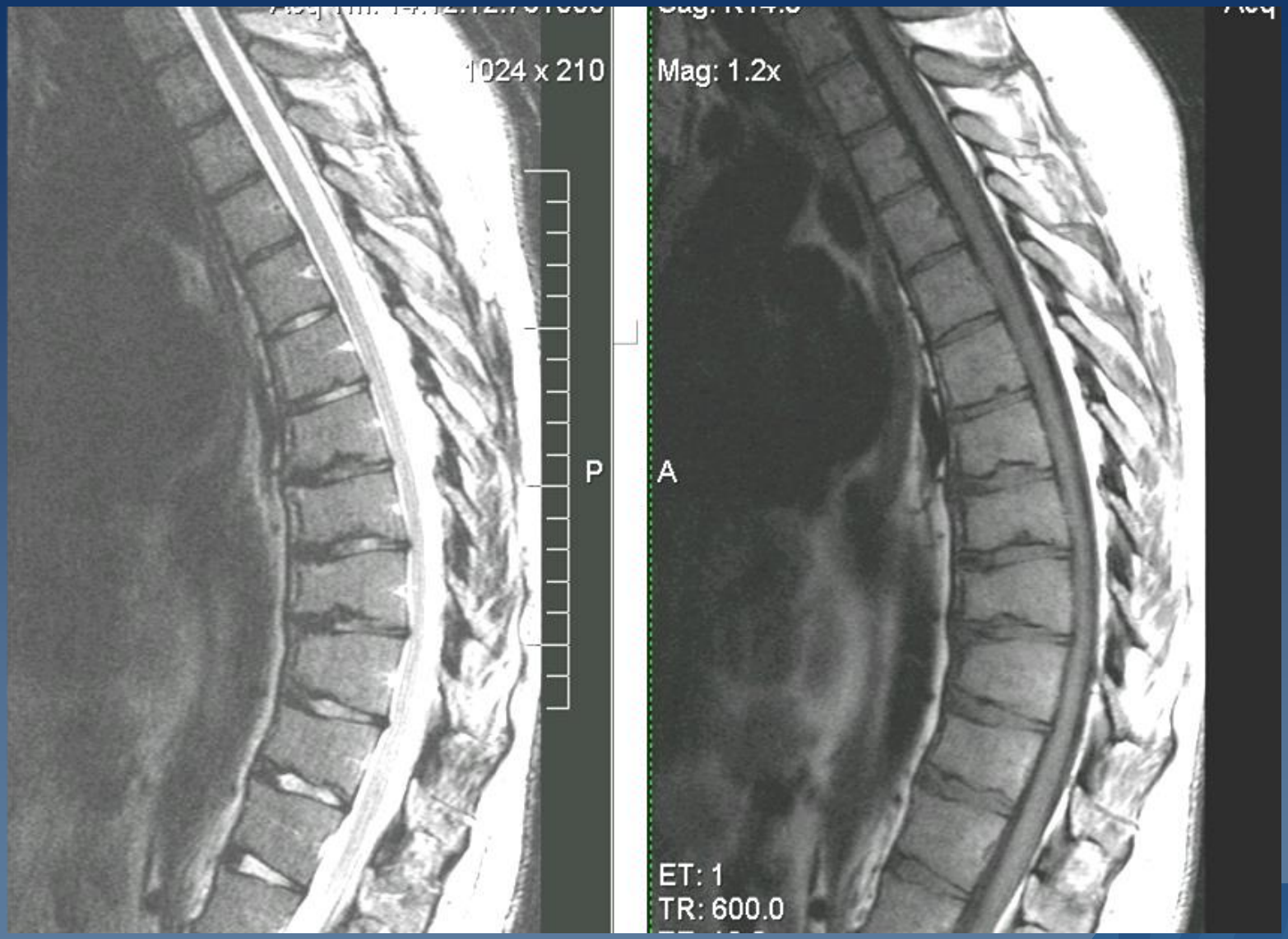
1024 x 210
Mag: 1.2x
P
A
ET: 1
TR: 600.0

Дисплазия
Б-нь Шойермана-Мау

Посттравматический перелом Th6, Th8 позвонков

Состояние спинного мозга

1. Прогрессирующая посттравматическая кистозная миелопатия (кистозно-глиозная трансформация)

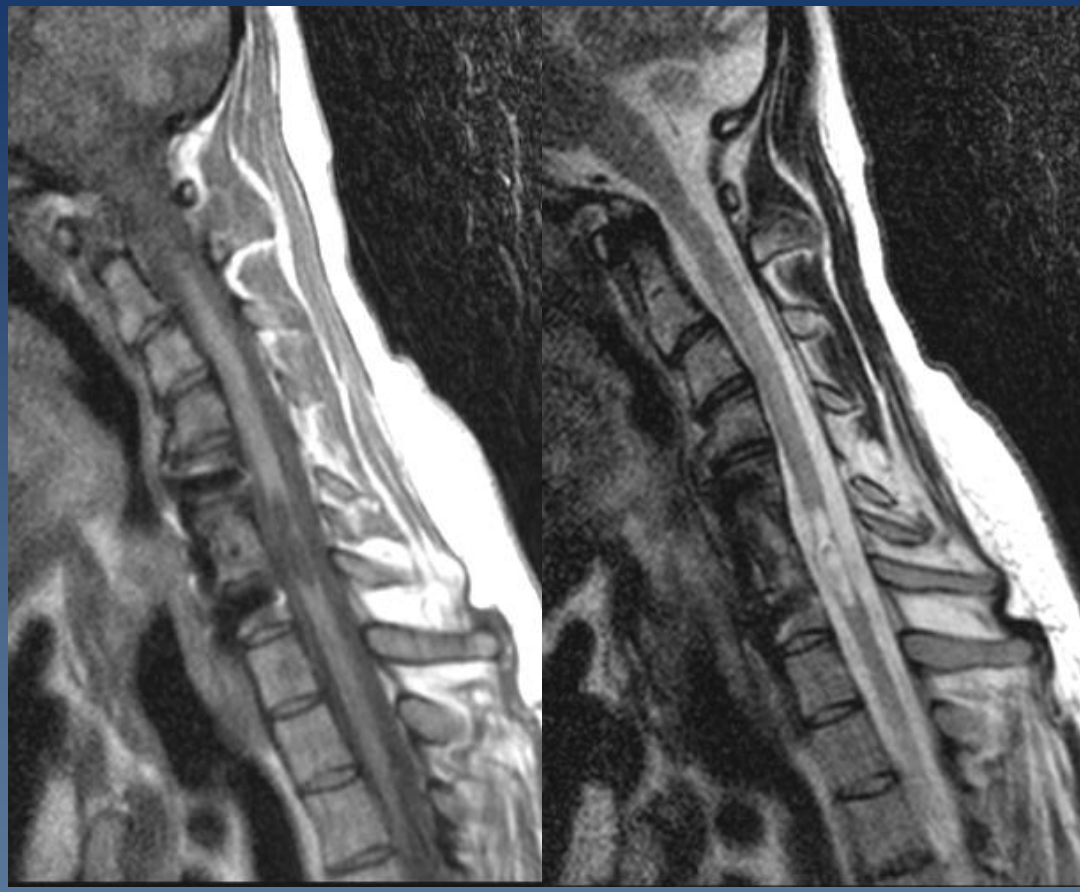

2. Прогрессирующая посттравматическая кистозная миелопатия (формирование сирингомиелической_полости)

ИТОГИ

МРТ

метод выбора

Безопасно,
Метод «максимальной информативности»;
Возможности динамического наблюдения

Объективизация типа и степени деформации - Проведение МР - морфометрии

Разграничение острой/подострой и хронической стадии течения заболевания

Одновременной диагностики заболеваний позвоночника (и спинного мозга) другого генеза
без лучевой нагрузки на пациента

СПАСИБО ЗА ВНИМАНИЕ!

«МРТ - ЭКСПЕРТ»

Воронеж – Тула – Орел – Курск – Сочи – Тверь – Владивосток – Пермь – Москва – Томск – Уфа – Владимир – Липецк – Ростов – Новосибирск – Омск – Ю. Сахалинск

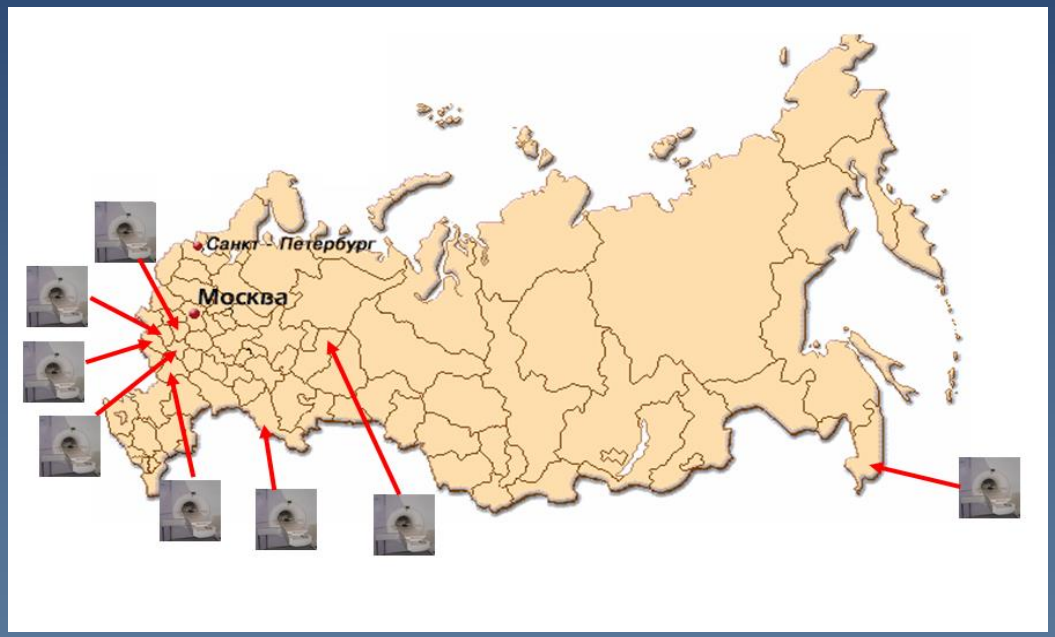

г.Пермь, ул.Подлесная д. 6,
Краевой госпиталь ветеранов войн
тел. 8(342) 259-48-92.