ФГБУ «Национальный медицинский исследовательский центр акушерства, гинекологии и перинатологии имени академика В.И. Кулакова» Министерства здравоохранения Российской Федерации

МОО «Межрегиональное Танаторадиологическое Общество»

III Научно-практическая конференция Межрегионального Танаторадиологического Общества

ТАНАТОРАДИОЛОГИЯ:
от перинатологии до геронтологии

13–14 октября 2023 г.
Москва

ФГБУ «Национальный медицинский исследовательский центр акушерства, гинекологии и перинатологии имени академика В.И. Кулакова» Министерства здравоохранения Российской Федерации

МОО «Межрегиональное Танаторадиологическое Общество»

III Научно-практическая конференция
Межрегионального Танаторадиологического Общества

ТАНАТОРАДИОЛОГИЯ:

от перинатологии до геронтологии

13–14 октября 2023 г.

Москва

УДК 616-091.1+616-073.75
ББК 52.5
Т18

Редакторы
Туманова У.Н. — д-р мед. наук
Щеголев А.И. — д-р мед. наук, проф.

Рецензент
Кактурский Л.В. — чл.-корр. РАН, проф.

Т18 Танаторадиология: от перинатологии до геронтологии: материалы III Научно-практической конференции Межрегионального танаторадиологического общества / под ред. У.Н. Тумановой, А.И. Щеголева. — М.: МОО «МТО»; Практическая медицина, 2023. — 184 с.

ISBN 978-5-98811-767-4

Сборник научных трудов составлен по материалам III Научно-практической конференции Межрегионального танаторадиологического общества «Танаторадиология: от перинатологии до геронтологии». Представленные работы посвящены особенностям и возможностям посмертной диагностики поражений и заболеваний тел различного возрастного периода при работе в области судебной медицины и патологической анатомии.

УДК 616-091.1+616-073.75
ББК 52.5

© МОО «МТО», 2023
© практическая медицина, оформление, 2023

ISBN 978-5-98811-767-4

СОДЕРЖАНИЕ

Возможности компьютерной томографии при определении давности образования травматических внутричерепных субдуральных гематом 7

Егорова Е.В., Кильдюшов Е.М., Туманова У.Н.

Применение лучевых методов диагностики в судебно-медицинской практике 15

Захаров С.Н., Пиголкин Ю.И.

Поражение головного мозга при COVID-19: очевидные и спорные вопросы патологической анатомии и нейровизуализации 21

Каниболоцкий А.А., Петриков С.С., Зайратьянц О.В.

Применение элементов виртопсии на примере мягкотканных новообразований конечности: методологические особенности 34

Мнихович М.В., Лозина М.В., Ширипенко И.А., Знаменский И.А., Кондаков А.К., Кузнецов В.А., Безуглова Т.В., Сидорова О.А., Павлова Ю.Г., Снегур С.В.

Применение элементов виртопсии в контексте исследования реконструированного образца костных отломков: перспектива применения 44

Мнихович М.В., Ширипенко И.А., Кузнецов В.А., Лозина М.В., Знаменский И.А., Кондаков А.К., Безуглова Т.В., Сидорова О.А., Дронова М.В.

Источники информации и источники права в деятельности врача-патологоанатома 55

Мустафина-Бредихина Д.М.

Рентгеноморфологические сопоставления при кистозных заболеваниях легких 62

Самсонова М.В., Черняев А.Л., Макарова М.А., Тимофеева А.С.

Роль методов лучевой диагностики при оценке случаев насилия над детьми 80

Солодовник Ю.А., Голосеев К.Ф.

Танаторадиологическая дифференциальная диагностика мертворожденных и умерших новорожденных..... 93

Туманова У.Н., Быченко В.Г., Щеголев А.И.

Возможности посмертных лучевых исследований для диагностики отека головного мозга..... 115

Туманова У.Н., Савва О.В., Щеголев А.И.

Порэнцефалия плода: прижизненная ультразвуковая, посмертная рентгенологическая и морфологическая диагностика 131

Шахина М.Ю., Туманова У.Н. , Баринова И.В., Андреева Е.Н.

К вопросу о значении посмертного лучевого исследования для патологической анатомии и судебной медицины 146

Швальб А.П.

Роль и место танаторадиологических исследований при посмертном анализе тела мертворожденного..... 157

Щеголев А.И., Туманова У.Н.

Инволюция эпифиза головного мозга человека..... 176

Юнеман О.А., Отлыга Д.А., Букреева И.Н., Гулимова В.И., Харламова А.С., Савельев С.В.

CONTENTS

Possibilities of computed tomography in determining the duration of the formation of traumatic intracranial subdural hematomas 7

Egorova E.V., Kildyushov E.M., Tumanova U.N.

Application of radiological diagnostic methods in forensic medical practice 15

Zakharov S.N., Pigolkin Y.I.

Brain damage in COVID-19: obvious and controversial issues in pathological anatomy and neuroimaging..... 21

Kanibolotskiy A.A., Petrikov S.S., Zayratyants O.V.

Using of the elements of virtopsy on the example of soft-tissue tumor of the limb: methodological features.....34

Mnikhovich M.V., Lozina M.V., Shiripenko I.A., Znamenskiy I.A., Kondakov A.K., Kuznetsov V.A., Bezuglova T.V., Sidorova O.A., Pavlova Y.G., Snegur S.V.

Using of virtopsy elements in the context of the study of a reconstructed sample of bone fragments: the prospect of application.....44

Mnikhovich M.V., Shiripenko I.A., Kuznetsov V.A., Lozina M.V., Znamenskiy I.A., Kondakov A.K., Bezuglova T.V., Sidorova O.A., Dronova M.V.

Sources of information and sources of law in the activities of a pathologist 55

Mustafina-Bredikhina D.M.

X-ray-morphological comparisons in cystic diseases of the lung 62

Samsonova M.V., Chernyaev A.L., Makarova M.A., Timofeeva A.S.

The role of radiation diagnostic methods when assessing cases of violence against children 80

Solodovnik Y.A., Goloseev K.F.

Thanatoradiological differential diagnosis of stillborn and deceased newborns 93

Tumanova U.N., Bychenko V.G., Shchegolev A.I.

Possibilities of postmortem radiation examinations for the diagnosis of cerebral edema 115

Tumanova U.N., Savva O.V., Shchegolev A.I.

Fetal porencephaly: in vivo ultrasound, postmortem radiological and morphological diagnostics..... 131

Shakhina M.Yu., Tumanova U.N., Barinova I.V., Andreeva E.N.

On the importance of postmortem radiation examination for pathological anatomy and forensic medicine 146

Shval'b A.P.

The role and place of thanatoradiological studies in the postmortem analysis of a stillborn 157

Shchegolev A.I., Tumanova U.N.

Involution of human pineal gland..... 176

Junemann O.A., Otlyga D.A., Bukreeva I.N., Gulimova V.I., Kharlamova A.S., Saveliev S.V.

Возможности компьютерной томографии при определении давности образования травматических внутричерепных субдуральных гематом

Егорова Е.В.[1], Кильдюшов Е.М.[1], Туманова У.Н.[2]

[1]ФГАОУ ВО «Российский национальный исследовательский медицинский университет имени Н.И. Пирогова» Министерства здравоохранения Российской Федерации, Москва

[2]ФГБУ «Национальный медицинский исследовательский центр акушерства, гинекологии и перинатологии имени академика В.И. Кулакова» Министерства здравоохранения Российской Федерации, Москва

Possibilities of computed tomography in determining the duration of the formation of traumatic intracranial subdural hematomas

Egorova E.V.[1], Kildyushov E.M.[1], Tumanova U.N.[2]

[1]Pirogov Russian National Research Medical University Ministry of Health of the Russian Federation, Moscow

[2]Academician V.I. Kulakov National Medical Research Center for Obstetrics, Gynecology and Perinatology Ministry of Health of the Russian Federation, Moscow

В статье проведен анализ данных источников литературы отечественных и зарубежных журналов по вопросу давности образования травматических внутричерепных субдуральных гематом. Авторы пришли к выводу о недостаточной освещенности данного вопроса на современном этапе, что не позволяет использовать результаты этих научных исследований для определения давности образования субдуральных гематом в судебно-медицинской практике.

Ключевые слова: *компьютерная томография, давность субдуральной гематомы, судебно-медицинская экспертиза.*

Введение

Травматическая внутричерепная субдуральная гематома — это скопление крови между паутинной и твердой оболочками головного мозга, возникающее в результате травмы и вызывающее местную и общую компрессию головного мозга [1]. Субдуральные гематомы встречаются чаще по сравнению с эпидуральными и составляют бóльшую часть показаний для проведения оперативных вмешательств при черепно-мозговых травмах. Вместе с тем важным вопросом, стоящим как при обследовании и определении тактики лечения живых пациентов, так и при проведении аутопсии тел погибших, является определение времени развития субдуральной гематомы.

Основным видом диагностики субдуральных гематом на современном этапе развития является компьютерная томография (КТ) или магнитно-резонансная томография (МРТ) головы. Прежде для определения наличия или отсутствия дислокации срединных структур головного мозга широко использовали и нейросонографию.

Цель работы. Провести анализ данных литературы по возможности определения давности образования травматических внутричерепных субдуральных гематом с помощью компьютерной томографии.

Результаты и их обсуждение

Характеризуя субдуральные гематоты, следует отметить, что в отличие от эпидуральных гематом они растекаются по «субдуральному» пространству, окутывая зачастую практически все полушарие большого мозга. При этом процесс их организации начинается от периферии к центру, а скорость резорбции зависит от множества факторов, в т. ч. и толщины гематомы.

Источником травматических субдуральных внутричерепных гематом могут быть как вены, впадающие в синусы твердой оболочки, разрывы самих синусов, так и корковые артерии в очагах ушиба.

Ввиду того, что клиническая картина субдуральных гематом чрезвычайно вариабельна, сопряжена с наличием светлого промежутка, то и определение давности образования субдуральных гематом, особенно у живых лиц, становится важнейшим вопросом для врача — судебно-медицинского эксперта.

Клинически по формам течения к острым субдуральным гематомам принято относить те, что имели картину сдавления мозга в 1–3-е сут после получения черепно-мозговой травмы, к подострым — на 4–10-е сут, а хроническим — через 2 и более нед. [2–4].

При судебно-медицинском исследовании трупа с субдуральной гематомой вопросов остается значимо меньше о сроках и механизме ее образования, особенно в остром и подострой периоде, т. к. при правильном заборе гистологического материала возможно прицельно исследовать весь спектр реактивных изменений с их верной интерпретацией.

Вопрос осложняется и при проведении вскрытия трупа после оперативного вмешательства с удалением субстрата субдуральной гематомы, привнесением интраоперационно новых кровоизлияний и т. д., а также при длительном стационарном лечении.

Особое место в судебно-медицинской практике занимают в таком случае лица, выжившие после черепно-мозговой травмы, когда единственным достоверным и перепроверяемым источником информации становятся результаты проведенных нейровизуализаций.

Вопросами определения давности образования субдуральных гематом при помощи компьютерной томографии занимался В.Г. Недугов, отечественный исследователь [5]. На основе метаанализа данных литературы, опубликованных в 1977–2006 гг., им определены точечные и интервальные оценки чувствительности, специфичности и прогностической ценности данного метода для определения давности образования субдуральных гематом по показателям гипер-, изо- и гиподенсивности, предложен аналитический способ дифференциальной диагностики хронических и подострых субдуральных гематом по величине коэффициента затухания.

В основном данной проблематикой, в т. ч. в указанный период, занимались практически только зарубежные исследователи. Полагаем, что это объясняется большей распространенность компьютерных томографов в их клиниках.

Одним из итогов подобных исследований следует считать метаанализ 23 публикаций ученых из США, Японии, стран Европы, Канады с 1977 по 2013 г., проведенный Sieswerda-Hoogendoorn с соавт. [6]. В анализ вошло 1070 наблюдений проведения КТ и МРТ для определения давности субдуральных гематом. В итоге авторы пришли к выводу, что полученные результаты исследований не могут быть использованы для определения давности образования субдуральных гематом, т. к. все они разнятся, а зачастую показатели и вовсе перекрывают друг друга [6].

Другие ученые исследовали различия внутримозговых и субдуральных гематом для их дифференциальной диагностики в клинических целях [7], а также различия острых субдуральных и эпидуральных гематом в тех же целях [8].

Методом диффузно-взвешенной МРТ-визуализации еще одни авторы пытались разграничить, определив различия между субдуральной эмпиемой и подострой субдуральной гематомой, выделив при этом один из значительных для этого признаков — введение контраста, капсула субдуральной эмпиемы становится более четкой, нежели у подострой субдуральной гематомы [9].

Зачастую авторы базировались лишь на единичных случаях собственных исследований, сравнивая возможность компьютерной и магнитно-резонансной томографий как в диагностике давности, так и в целом в возможности диагностики особых локализаций субдуральных гематом, сопоставляя со схожестью в возрасте и клинической картиной у пациентов [10], также был проведен анализ 2 случаев эволюции на компьютерной томографии посттравматических субдуральных гигром с описанием результатов сразу после травмы и через 4 нед. после нее [11].

В еще одной работе провели анализ 43 пациентов с травмой головы, у которых имелось гиподенсивное скопление в субдуральном про-

странстве, расцененное как жидкость, практически у половины она трансформировалась в хроническую субдуральную гематому, у остальных произошло спонтанное разрешение [12].

Чаще всего изученные нами работы освещали именно клинические, а не судебно-медицинские аспекты. Так, учеными выработана тактика по оперативному или консервативному ведению пациентов с субдуральной гематомой в зависимости от ее толщины по результатам компьютерной томографии и интенсивности (нарастанию) головной боли. Также выделена группа пациентов с высоким риском сдавления мозга с учетом приема антикоагулянтов и коморбидными заболеваниями (к примеру, случай тромбоцитопенической пурпуры) [13].

Особый интерес вызвало исследование, в котором был проведен анализ случаев острой субдуральной гематомы у 71 пациента через 72 ч от задокументированной травмы. Авторы отмечают, что при компьютерной томографии острая субдуральная гематома — это гомогенное гиперденсивное полушарное скопление крови. Несмотря на это, в 28 случаях при данном исследовании имела место низкая их плотность, при этом острая фаза субдуральной гематомы была подтверждена или на операции, или при аутопсии — не было капсулы, продуктов распада крови. Средний возраст пациентов составил 43 года, у части — сопутствующие алкогольное опьянение, или прием препаратов с антикоагулянтными свойствами, или заболевания, влияющие на свертывающую систему крови. Авторы также сравнивали плотность гематомы в единицах Хаунсфилда с плотностью спинномозговой жидкости (у 7 из 9 пациентов с низкой плотностью по одному из краев гематомы по результатам компьютерной томографии), серого вещества (в 16 случаях низкой плотности в центральных отделах гематомы в одном случае плотность была сопоставима с плотностью спинномозговой жидкости, в других — с плотностью серого вещества). В итоге было сделано заключение, что смешанный вид острой субдуральной гематомы имеет место при значительной толщине гематомы и в «острейшей» ее фазе. Ими оценен временной интервал между травмой и проведением компьютерной томографией с сопоставлением смешанной плотности гематомы с типичными моделями субдуральных гематом с высокой плотностью. Смешанный характер острой субдуральной гематомы при компьютерной томографии,

по мнению исследователей, может быть обусловлен и кровотечением из разрывов сосудов паутинной оболочки [14].

В противоположность вышеописанному исследованию H.C. Weichert с соавт. [15] провели КТ-исследование 51 пациента с различной давностью образования субдуральной: острые гематомы — до 2 дней, подострые — от 2 до 40 дней и хронические — свыше 40 дней. Авторы отметили общее уменьшение КТ-плотности гематомы, особенно в подостром периоде. Считают, что гипо- и гиперденсивные участки в субдуральных гематомах образуются за счет подтекания крови в субдуральное пространство. В итоге H.C. Weichert с соавт. [15] сделали заключение об отсутствии прямой корреляции между давностью образования и КТ-плотностью субдуральных гематом при компьютерной томографии, однако отмечают прямую корреляцию, выявленную в эксперименте, между наличием гемоглобина в субдуральных гематомах и затухании сигнала [15].

Вариациями затухания в зависимости от времени клинических проявлений, таких как повторные кровотечения, при компьютерной томографии внутричерепных субдуральных и эпидуральных гематом занималась еще одна группа зарубежных ученых [16]. Группа исследования включала 41 случай субдуральных внутричерепных гематом и 9 — эпидуральных. В исследовании указаны параметры использованного томографа и проведено измерение плотности в единицах Хаунсфилда. Пришли к выводам, что между 4-м и 25-м днями после травмы данные внутричерепной гематомы негомогенны, хорошо различима «демаркационная» область [16].

Заключение

На основании анализа данных литературы можно заключить, что данная тематика для решения судебно-медицинского вопроса — давности образования внутричерепных субдуральных гематом — имеет множество противоречий, исследовалась в основном зарубежными учеными и для клинической работы, является малоизученной в судебно-медицинском аспекте на данном этапе развития компьютерных томографов и прило-

жений для просмотра полученных изображений, что открывает большие перспективы для дальнейших научных исследований.

Литература

1. Клиническое руководство по черепно-мозговой травме. Под ред. акад. РАМН А.Н. Коновалова, проф. Л.Б. Лихтермана, проф. А.А. Потапова. М.: АНТИДОР, 2001. Т. 2.
2. *Лихтерман Л.Б., Хитрин Л.Х.* Травматические внутричерепные гематомы. М.: Медицина, 1973.
3. *Bullock R., Teasdale G.* Surgical management of traumatic intracranial haematomas. Handbook of Clinical Neurology. 1990; 13(57): 249–298.
4. *Jennett B., Teasdale G.* Management of head injuries. Philadelphia: Davis, 1981.
5. *Недугов Г.В.* Определение давности субдуральных гематом с помощью компьютерной томографии. Проблемы экспертизы в медицине. 2011; 11(3–4): 8–11.
6. *Sieswerda-Hoogendoorn T., Postema F.A.M., Verbaan D., Majoie C.B., van Rijn R.R.* Age determination of subdural hematomas with CT and MRI: A systematic review. Eur J Radiol. 2014; 83(7): 1257–1268.
7. *Duhem R., Vinchon M., Tonnelle V., Soto-Ares G., Leclerc X.* Principaux aspects évolutifs du signal des hématomes sous-duraux en irm et intérêts pratiques dans la datation des traumatismes crâniens. Neurochirurgie. 2006; 52(2–3 Pt 1): 93–104.
8. *Su I.C., Wang K.C., Huang S.H., Li C.H., Kuo L.T., Lee J.E.* et al. Differential CT features of acute lentiform subdural hematoma and epidural hematoma. Clin Neurol Neurosurg. 2010; 112(7): 552–556.
9. *Watson C., Post N., Camacho A.* Subdural empyema mimicking subacute subdural hematoma on CT imaging. Interdisciplin Neurosurg. 2018; 13: 92–94.
10. *Calp B., Taslidere B., Sonmez E., Uzunoglu G.D.* Acute interhemispheric subdural hematoma with neuroimagings of two trauma cases in the emergency department. JEM Reports. 2023; 2(2): 100039.
11. *Masuzawa T., Kumagai M., Sato F.* Computed tomographic evolution of post-traumatic subdural hygroma in young adults. Neuroradiology. 1984; 26(3): 245–248.

12. *Ohno K., Suzuki R., Masaoka H., Matsushima Y., Inaba Y.* et al. Role of traumatic subdural fluid collection in developing process of chronic subdural hematoma. Bull Tokyo Med Dent Univ. 1986; 33(3): 99–106.
13. *Cakir T., Turkoz D.* Natural course of non-surgical acute traumatic subdural hematomas: Retrospective analysis of 92 patients. Annals of Medical Research. 2019; 26(10): 2240–2244.
14. *Reed D., Robertson W.D., Graeb D.A., Lapointe J.S., Nugent R.A.* et al. Acute subdural hematomas: atypical CT findings. AJNR Am J Neuroradiol. 1986; 7(3): 417–421.
15. *Weichert H.C., Lohr E., Clar H.E., Grote W.* Limitations of computerized tomography in diagnosis of subdural hematoma. Neuroradiology. 1978; 16: 469–471.
16. *Bergstrom M., Ericson K., Levander B., Svendsen P.* Computed tomography of cranial subdural and epidural hematomas: variation of attenuation related to time and clinical events such as rebleeding. J Comput Assist Tomogr. 1977; 1(4): 449–455.

Применение лучевых методов диагностики в судебно-медицинской практике

Захаров С.Н., Пиголкин Ю.И.

ФГАОУ ВО «Первый МГМУ имени И.М. Сеченова», Москва

Application of radiological diagnostic methods in forensic medical practice

Zakharov S.N., Pigolkin Y.I.

I.M. Sechenov First Moscow State Medical University, Moscow

Одним из наиболее перспективных направлений медицинской науки является применение лучевых методов диагностики. Данные методы нашли широкое применение в различных областях медицины, однако в судебно-медицинской экспертизе они не получили широкого распространения. В настоящей статье приводится обзор вышеуказанных методов и их применимость в судебно-медицинской практике.

Ключевые слова: радиология, 3D-технологии, судебно-медицинская экспертиза.

Введение

В настоящее время методы лучевой диагностики и 3D-технологии являются одними из наиболее актуальных направлений современной судебной медицины, которые получили широкое развитие за рубежом. Тем не менее в России данные технологии находятся в стадии зарождения и не применяются в широком объеме.

Особый интерес с точки зрения судебной медицины вызывает использование возможностей лучевой диагностики и 3D-визуализации в комбинации с современными технологиями телемедицины. Опыт применения телемедицинских технологий показал, что их уже сейчас можно использовать для проведения дистанционных консилиумов, конференций, обучения сотрудников. Применение данных методик в судебной медицине может позволить расширить возможности врачей-судмедэкспертов при проведении исследований, значительно повысив наглядность и иллюстративность экспертных заключений [1–4].

Цель. Изучить возможности применения методов лучевой диагностики и 3D-визуализации в судебно-медицинской практике на основе анализа литературных данных.

Критерии отбора литературных источников

Критериями отбора литературных источников явились научность, доступность и систематичность предложенных данных, а также возможность их практического использования в судебно-медицинской экспертизе.

Применение 3D-сканирования и компьютерной томографии в судебной медицине

3D-сканирование позволяет создавать трехмерные изображения тела человека в виде моделей, фиксировать повреждения, их глубину, характер. Данный метод удобен тем, что сканирование может проводить лицо, не имеющее медицинского образования, но прошедшее короткий курс обучения работы со сканером. Кроме того, 3D-модель можно получить в чрезвычайно короткие сроки (5–10 мин) и передать в крупные научные и практические центры здравоохранение для консультации, анализа и хранения, при этом файлы сканирования могут быть доступны в любое время [5, 6].

В зарубежной практике для получения трехмерных медицинских изображений тела человека, как правило, применяются светодиодные ска-

неры. В частности, наибольшее количество публикаций посвящено использованию сканера Artec Space Spider (Artec 3D, Люксембург). В свою очередь, компания Artec производит и профессиональные программные комплексы для обработки данных трехмерной визуализации, в частности ими разработана программа Artec Studio Professional, позволяющая создавать и корректировать различные трехмерные модели [7–10].

Некоторые программы, в частности Agisoft Photoscan, позволяют создавать трехмерные модели при помощи фотоснимков, снятых на обычный фотоаппарат. Сравнительно дорогое и малораспространенное оборудование для сканирования использовать в данном случае не нужно. Тем не менее указанные выше программы, как правило, предназначены для сканирования крупных объектов, в частности зданий; для сканирования объектов малого размера, например повреждений тела человека, они не адаптированы [11, 12]. При их использовании отсутствует возможность точного определения размеров исследуемых объектов, также для сложного процесса реконструкции объекта требуется наличие мощных вычислительных систем. Однако в практике судебно-медицинских экспертов уже сейчас с целью создания трехмерных моделей мест происшествия используется программа Agisoft Photoscan.

Трехмерное сканирование тела можно с высокой эффективностью совмещать с такими методами медицинской визуализации, как компьютерная томография (КТ). Полученные трехмерные модели могут быть использованы для анализа механики разрушения с применением методов конечно-элементного анализа и воспроизведения биомеханических закономерностей при установлении механизмов травмы. В последние годы метод конечных элементов (МКЭ) стал важнейшим инструментом в понимании биомеханики и эволюции позвоночных. Он используется для вычисления напряжений, деформаций и изломов в твердых конструкциях [13, 14].

Несмотря на ряд достоинств метода трехмерного сканирования, он обладает и некоторыми недостатками, в частности неприменим для оценки переломов костей, состояния органов и тканей без нарушения целостности объектов исследования. В ряде случаев 3D-сканирование не может создать полноценную модель, учитывающую все особенно-

сти искомого объекта, например различные мелкие детали (структура костей и зубов). По этой причине в таких случаях исследователю стоит отдать предпочтение неинвазивным методам лучевой диагностики (КТ и МРТ), позволяющим с высокой точностью воссоздавать трехмерные модели костей, органов и мягких тканей тела человека. Тем не менее у данных методов есть и недостатки, в частности высокая стоимость оборудования, его низкая мобильность и сложность установки и обслуживания. Тем не менее в настоящее время уже разработаны мобильные компьютерные томографы, которые встраивается в автомобильную технику. Данные комплексы могут быть доставлены в удаленные места для проведения сканирований. При этом исследования возможно проводить в условиях чрезвычайных ситуаций и вооруженных конфликтов.

В зарубежных странах существует направление виртопсии, когда трехмерное сканирование тела умершего комбинируется с методами КТ и МРТ (Virtobot, Integrated Microsystems Austria GmbH). Сочетание методов трехмерного сканирования и компьютерной томографии позволяет с высокой точностью исследовать труп без использования традиционной аутопсии. Систему Virtobot можно использовать в тех случаях, когда вскрытие трупа провести невозможно по разным причинам, в т. ч. религиозным. В Швейцарии применение посмертной КТ и 3D-сканирования тела стало равноценной альтернативой судебно-медицинскому вскрытию, для чего были внесены соответствующие изменения в законодательную базу, а полученные в ходе исследования доказательства имеют такой же юридический вес, как и те, которые были взяты в ходе аутопсии [15].

Заключение

Использование вышеупомянутых методов позволяет повысить экспертный уровень заключений, экономит время, отведенное на производство экспертизы. Таким образом, данные направления представляются чрезвычайно актуальными для использования в судебно-медицинской сфере. Внесение соответствующих изменений в законодательство Российской Федерации позволит внедрить в практику судмедэкспертов наиболее распространенные в мире направления технологий лучевой диагностики и трехмерной визуализации, для чего требуется

совершенствование нормативно-правовой базы в части расширения материально-технического обеспечения.

Литература

1. *Бойцов С.А.* Реалии и перспективы дистанционного мониторинга артериального давления у больных артериальной гипертензией. Терапевтический архив. 2018; 1: 4–8.
2. *Шепель Р.Н., Кутчер А.В., Ваховская Т.В., Драпкина О.М.* История развития телемедицины в Российской Федерации. Неотложная кардиология и кардиоваскулярные риски. 2019; 2: 765–771.
3. *Wootton R.* Telemedicine. BMJ. 2001; 323(7312): 557–560.
4. *Craig J., Petterson V.* Introduction to the practice of telemedicine. J Telemed Telecare. 2005; 11(1): 3–9.
5. *Daneshmand M., Helmi A., Avots E., Noroozi F., Alisinanoglu F.* et al. 3d scanning: A comprehensive survey. arXiv preprint. 2018.
6. *Haleem A., Javaid M.* 3D scanning applications in medical field: a literature-based review. Clinical Epidem Global Health. 2019; 7(2): 199–210.
7. *Göldner D., Karakostis F.A., Falcucci A.* Practical and technical aspects for the 3D scanning of lithic artefacts using micro-computed tomography techniques and laser light scanners for subsequent geometric morphometric analysis. Introducing the StyroStone protocol. PloS One. 2022; 17(4): e0267163.
8. *Ritschl L.M., Wolff K.D., Erben P., Grill F.D.* Simultaneous, radiation-free registration of the dentoalveolar position and the face by combining 3D photography with a portable scanner and impression-taking. Head Face Med. 2019; 15(1): 28.
9. *Buck U., Buße K., Campana L., Schyma C.* Validation and evaluation of measuring methods for the 3D documentation of external injuries in the field of forensic medicine. Int J Legal Med. 2018; 132(2): 551–561.
10. *Duraes M., Akkari M., Jeandel C., Moreno B., Subsol G.* et al. Dynamic three-dimensional virtual environment to improve learning of anatomical structures. Anat Sci Educ. 2022; 15(4): 754–764.
11. *Barbasiewicz A., Widerski T., Daliga K.* The analysis of the accuracy of spatial models using photogrammetric software: Agisoft Photoscan and Pix4D. E3S Web of Conferences. EDP Sciences. 2018; 26(6): 12.

12. *Li X., Chen Z-a., Zhang L., Jia D.* Construction and accuracy test of a 3D model of non-metric camera images using Agisoft PhotoScan. Procedia Environmental Sciences. 2016; 36: 184–190.
13. *Raul J.S., Deck C., Willinger R., Ludes B.* Finite-element models of the human head and their applications in forensic practice. Int J Legal Med. 2008; 122(5): 359–366.
14. *Kleiven S.* Biomechanics as a forensic science tool: Reconstruction of a traumatic head injury using the finite element method. Scandinavian Journal of Forensic Science. 2006; 2: 73–78.
15. *Ebert L.C., Ptacek W., Breitbeck R., Fürst M., Kronreif G.* et al. Virtobot 2.0: the future of automated surface documentation and CT-guided needle placement in forensic medicine. Forensic Sci Med Pathol. 2014; 10(2): 179–186.

Поражение головного мозга при COVID-19: очевидные и спорные вопросы патологической анатомии и нейровизуализации

Каниболоцкий А.А.[1, 2], Петриков С.С.[1], Зайратьянц О.В.[3]

[1]ГБУЗ г. Москвы «Научно-исследовательский институт скорой помощи имени Н.В. Склифосовского Департамента здравоохранения города Москвы», Москва

[2]ГБУ г. Москвы «Научно-исследовательский институт организации здравоохранения и медицинского менеджмента Департамента здравоохранения города Москвы», Москва

[3]ФГБОУ ВО «Московский государственный медико-стоматологический университет имени А.И. Евдокимова» Минздрава России, Москва

Brain damage in COVID-19: obvious and controversial issues in pathological anatomy and neuroimaging

Kanibolotskiy A.A.[1, 2], Petrikov S.S.[1], Zayratyants O.V.[3]

[1]N.V. Sklifosovsky Research Institute of Emergency Medicine of the Moscow Healthcare Department, Moscow

[2]Research Institute for Healthcare Organization and Medical Management of the Moscow Healthcare Department, Moscow

[3]A.E. Evdokmov Moscow State University of Medicine and Dentistry of the Ministry of Health, Moscow

В статье освещены вопросы поражения головного мозга при новой коронавирусной инфекции COVID-19, проанализированы трудности диагностики патологических изменений в головном мозге при нейровизуализации и патологоанатомическом вскрытии, с учетом оценки летальных исходов в НИИ имени Н.В. Склифосовского в 2020–2022 гг., представлено клиническое наблюдение пациента

DOI: 10.54182/9785988117674_2023_21

с COVID-19 с развитием вирус-ассоциированной некротизирующей диссеминированной острой лейкоэнцефалопатии, сделан вывод о необходимости знаний клинико-радиологических и морфологических особенностей патологических изменений головного мозга, в т. ч. связанных с новой коронавирусной инфекцией COVID-19, для своевременной диагностики и адекватного лечения.

Ключевые слова: новая коронавирусная инфекция COVID-19, морфологические особенности поражения головного мозга, вирус-ассоциированная некротизирующая, диссеминированная острая лейкоэнцефалопатия, МРТ, КТ, нейровизуализация.

Введение

Многочисленные публикации, посвященные вопросам поражения центральной нервной системы при новой коронавирусной инфекции (COVID-19), с момента появления которой, по данным ВОЗ, зарегистрировано 6 951 677 летальных исходов [1], не раскрывают механизмы морфологических изменений головного мозга под действием вируса SARS-CoV-2. Большинство авторов указывают на необходимость проведения дальнейших исследований.

По мнению целого ряда исследователей из различных стран, наиболее распространенными проявлениями поражения центральной нервной системы (ЦНС) являются острая геморрагическая энцефалопатия, энцефалит, нарушения мозгового кровообращения, головная боль и головокружение [2].

По данным московской патологоанатомической службы, наиболее часто у пациентов с COVID-19 наблюдали следующие формы поражения головного мозга: геморрагический синдром, тромботическая микроангиопатия, васкулит, менингит, тромбоз синусов твердой мозговой оболочки; ишемические инфаркты, кровоизлияния, гипоксическая и метаболическая энцефалопатия, тромботическая микроангиопатия, энцефалит [3–5].

Диагностика инсульта при COVID-19, как правило, не вызывает трудностей, вместе с тем необходимо правильно оценить роль поражения головного мозга в наступлении летального исхода, т. к. инсульт может

выступать как осложнением тяжелого течения новой коронавирусной инфекции, так и основным заболеванием (НПС).

Наибольший интерес среди наблюдений с очаговым поражением головного мозга при COVID-19 вызывает случай редкого осложнения — вирус-ассоциированной некротизирующей диссеминированной острой лейкоэнцефалопатии (virus-Associated Necrotizing Disseminated Acute Leukoencephalopathy, VANDAL) — жизнеугрожающего состояния, морфологической основой которого служит церебральная атрофия с последующим формированием кистозной трансформации некротизированных участков [6, 7]. Диагностика заболевания требует проведения нейровизуализации и морфологического подтверждения.

Нейровизуализация играет важнейшую роль в исследованиях пациентов с поражением головного мозга. Ее фундаментальными задачами являются: высокодостоверное неинвазивное установление диагноза, планирование лечения, оценка результата лечения. Среди методов современной нейровизуализации следует выделить компьютерную, магнитно-резонансную и позитронно-эмиссионную томографию, которая позволяет оценивать структурные изменения мозгового вещества, исследовать сосудистые, метаболические, функциональные особенности опухолей мозга. В связи с возможными трудностями в диагностике поражений головного мозга целесообразно проведение рентгеноморфологических сопоставлений на постоянной основе с целью улучшения прижизненной рентгенологической диагностики патологических изменений головного мозга при различных нозологиях [8, 9].

Целью исследования явилось показать важность знаний клинических, радиологических и морфологических особенностей поражения головного мозга при новой коронавирусной инфекции для своевременной диагностики и адекватного лечения.

Материалы и методы

Проведен анализ историй болезни и протоколов патологоанатомических вскрытий 1206 пациентов с COVID-19, умерших в ГБУЗ г. Москвы «Науч-

но-исследовательский институт скорой помощи имени Н.В. Склифосовского Департамента здравоохранения г. Москвы» (далее — Институт) в 2020–2022 гг. Вскрытия проводили в перепрофилированных патологоанатомических отделениях (далее — ПАО) в соответствии с приказом Департамента здравоохранения г. Москвы от 29.12.2016 № 1064 «Об организации патологоанатомических и судебно-медицинских вскрытий (исследований), совершенствовании учета и анализа причин смерти населения в городе Москве».

Изучены данные медицинских свидетельств о смерти в единой медицинской информационно-аналитической системе регистрации фактов смерти (РФС ЕМИАС) за 2020–2022 гг.

Дано подробное описание клинического наблюдения пациента COVID-19 с развитием вирус-ассоциированной некротизирующей диссеминированной острой лейкоэнцефалопатии, с анализом диагностических возможностей нейровизуализации.

Результаты

Среди умерших было 618 мужчин (51,2 %) и 589 женщин (48,8 %). Значительную долю летальных исходов составляли лица пожилого (40,73 %) и старческого (31,84 %) возраста. Среди коморбидных заболеваний, играющих роль в наступлении летальных исходов, наиболее часто встречалась гипертоническая болезнь: 33,97 % среди всех пациентов, 35,82 % среди мужчин и 31,58 % среди женщин, также выявляли сахарный диабет и ожирение.

По данным единой медицинской информационно-аналитической системы регистрации фактов смерти (РФС ЕМИАС) СКЛИФ, с 1.04.2020 по 30.04.2022 у 21 пациента непосредственной причиной смерти (НПС) явился инфаркт головного мозга (МКБ-10: I63.X), у 8 — кровоизлияние в головной мозг (МКБ-10: I60.X-62.X), COVID-19 расценен как сочетанное заболевание, записанное в части II МСС). В 22 наблюдениях инфаркт головного мозга (МКБ-10: I63.X) и в 14 наблюдениях кровоизлияние в головной мозг (МКБ-10: I60. XI62.X) явились осложнением течения новой коронавирусной инфекции.

Во всех проанализированных наблюдениях клинически были выявлены признаки инсульта по ишемическому или по геморрагическому типу, при проведении КТ или МРТ диагноз был верифицирован, что в дальнейшем нашло подтверждение при патолого-анатомическом вскрытии.

Из редких осложнений воздействия вируса SARS-CoV-2 на головной мозг необходимо остановиться на вирус-ассоциированной некротизирующей диссеминированной острой лейкоэнцефалопатии.

В мае 2021 г. в Институте зарегистрирован один клинический случай, подтвержденный результатами нейровизуализации и морфологического исследования [10]. Пациент О., 60 лет, доставлен бригадой скорой медицинской помощи в Институт через 9 ч от начала заболевания с диагнозом «острое нарушение мозгового кровообращения». При поступлении в неврологическом статусе — снижение уровня бодрствования до поверхностного оглушения (по шкале комы Глазго (ШКГ) 14 баллов), левосторонний гемипарез до 4 баллов в верхней конечности и 1 балла в нижней конечности, левостороннее гемиигнорирование зрительного стимула, дисфагия, а также эпизод генерализованного судорожного приступа. Тяжесть неврологического дефицита по шкале National Institutes of Health Stroke Scale (NIHSS) составила 12 баллов. Артериальное давление 156/82 мм рт. ст., частота сердечных сокращений 115 уд/мин, ритм синусовый. Из анамнеза известно, что пациент за 2 мес. до госпитализации перенес новую коронавирусную инфекцию среднетяжелого течения с развитием двусторонней полисегментарной вирусной пневмонии с вовлечением до 25 % легочной ткани.

В условиях приемного отделения выполнена КТ головного мозга, выявлена зона пониженной рентгеновской плотности в левой теменной доле с нечеткими контурами объемом 2 см^3 (рис. 1). Пациент с предварительным диагнозом «инфаркт головного мозга» госпитализирован в палату реанимации и интенсивной терапии неврологического отделения. В клиническом анализе крови незначительный лейкоцитоз до 9,60 × 109/л, биохимические и коагулологические показатели в пределах референсных значений. Выполнен анализ методом ПЦР мазка из носо- и ротоглотки на SARS-CoV-2 (результат отрицательный), антитела IgM к SARSCoV-2 — 02,17, антитела IgG к SARS-CoV-2 — 199,15.

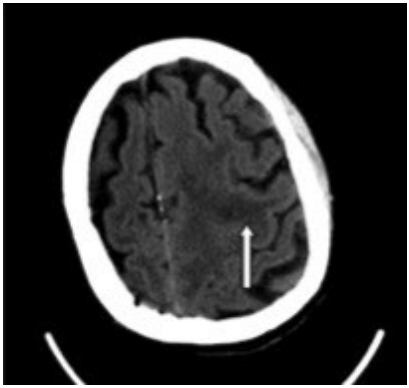

РИС. 1. Компьютерная томография головного мозга, аксиальный срез: стрелкой указана гиподенсная зона в левой теменной доле

С целью вторичной профилактики ишемического инсульта назначена антиагрегантная терапия. Профилактику венотромботических осложнений проводили при помощи перемежающейся пневмокомпрессии и подкожного введения гепарина натрия.

На 2-е сут госпитализации состояние пациента с отрицательной динамикой в виде снижения уровня бодрствования до сопора (ШКГ 9 баллов), возникновения серии генерализованных судорожных приступов, в связи с чем выполнена интубация трахеи и начата искусственная вентиляция легких. Клиническое ухудшение интерпретировано как проявления структурной эпилепсии, назначена противоэпилептическая терапия вальпроевой кислотой из расчета 20 мг/кг веса. Для исключения эпилептического статуса выполнена электроэнцефалография, эпилептиформная активность не зарегистрирована, продолжена антиконвульсантная терапия в указанной дозе. Для исключения инфекционного поражения ЦНС выполнена люмбальная пункция с клиническим, биохимическим, микробиологическим анализами цереброспинальной жидкости и ПЦР-диагностикой на герпес-вирусы, цитомегаловирус и вирус Эпштейна—Барр — патологии не обнаружено. В связи с несоответствием клинико-анамнестических данных и данных КТ, проведена МРТ головного мозга с контрастным усилением, выявлены множественные очаги патологического накопления контрастного вещества в обоих полушариях головного мозга и в структуре варолиева моста (рис. 2). На основании клинико-анамнестических и радиологических данных

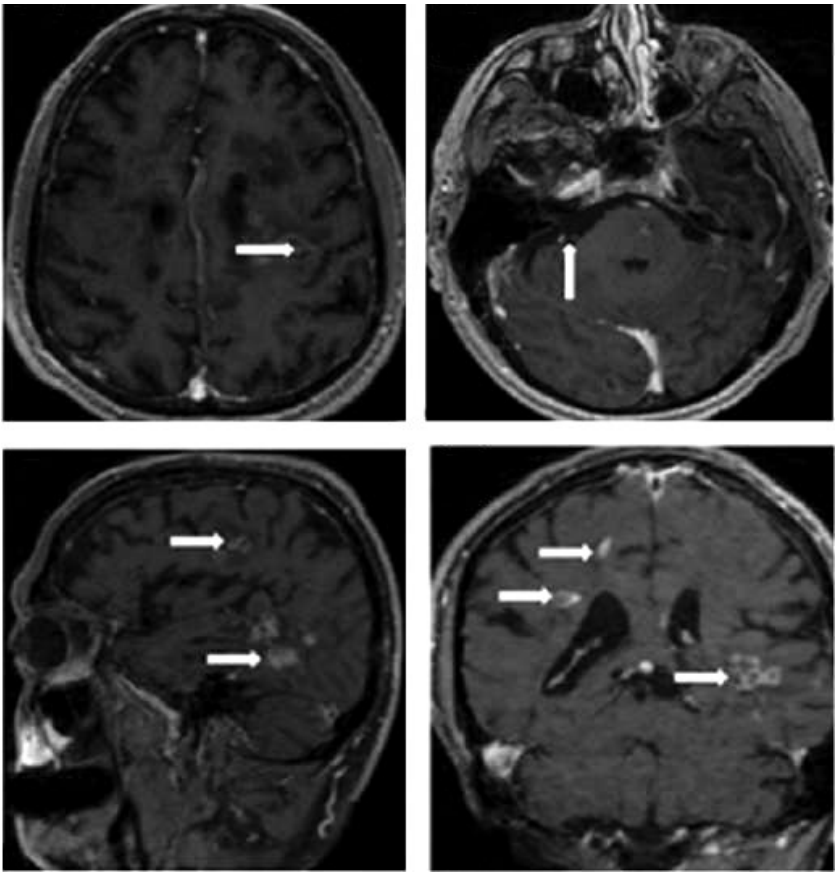

РИС. 2. Магнитно-резонансная томография головного мозга с контрастным усилением. Стрелками указаны очаговые изменения в структуре обоих полушарий головного мозга и варолиева моста с кольцевидным накоплением контрастного вещества

установлен диагноз: «вирус-ассоциированная некротизирующая диссеминированная острая лейкоэнцефалопатия».

Несмотря на проводимую терапию (сеансы плазмафереза, чередовавшиеся с пульс-терапией метилпреднизолоном с целью экстра-

корпоральной детоксикации, антибактериальная терапия раствором меропенема в суточной дозе 3000 мг в связи с клинико-инструментальными данными двусторонней пневмонии) на 15-е сут отмечено снижение уровня бодрствования до умеренной комы (ШКГ 7 баллов), АД 96/52 мм рт. ст., ЧСС 102 уд/мин. На 24-е сут состояние пациента с отрицательной динамикой в виде угнетения уровня сознания до глубокой комы (ШКГ 5 баллов), развития анурии и сердечно-сосудистой недостаточности, потребовавшей вазопрессорной поддержки, появления стойкой лихорадки до 40,7 °С. В клиническом анализе крови лейкоцитоз до 22,82 х 109/л, уровень С-реактивного белка составил 246,0 ед/л, содержание лактата артериальной крови достигло 3,9 ммоль/л. Риск органной дисфункции по шкале Sequential Organ Failure Assessment (SOFA) 14 баллов. На 30-е сут прогрессируют симптомы полиорганной недостаточности в рамках сепсиса, что привело к летальному исходу.

При патолого-анатомическом вскрытии головной мозг массой 1450 г, дряблой консистенции, извилины и борозды несколько сглажены. На разрезе вещество не липнет к ножу, с мелкими кистозными полостями в белом веществе, расположенными преимущественно субкортикально, а также в подкорковых ядрах. В подкорковых ядрах также обнаружены белесоватые очаги («бляшки»), диаметром до 0,2 см, местами подкорковые ядра с нечетким рисунком строения. Полости желудочков умеренно расширены, в их просвете умеренное количество прозрачного, бесцветного ликвора. Мост и продолговатый мозг дрябловатой консистенции с несколько стертым рисунком строения, мозжечок также несколько дрябловатой консистенции, на разрезе с четким симметричным рисунком строения, сосудистые сплетения полнокровны (рис. 3–4).

При микроскопическом исследовании выявлена картина выраженного перицеллюлярного отека, с разрежением белого вещества мозга (рис. 5), с периваскулярной лимфоцитарной (рис. 6*а*) и макрофагальной (рис. 6*б*) инфильтрацией (с многочисленными зернистыми шарами), с выраженной глиальной реакцией в виде множества астроцитов (рис. 5) и макрофагов в веществе мозга (рис. 7).

Таким образом, для достоверной верификации неврологической патологии и назначения эффективной терапии необходимо учитывать осо-

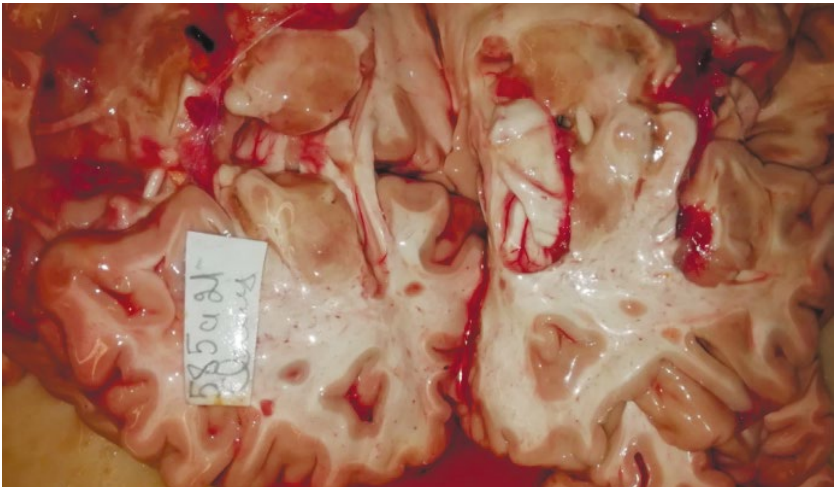

РИС. 3. Головной мозг. Кистозные полости в белом веществе субкортикально

РИС. 4. Головной мозг. Кистозные полости и белесоватый очаг в подкорковых ядрах

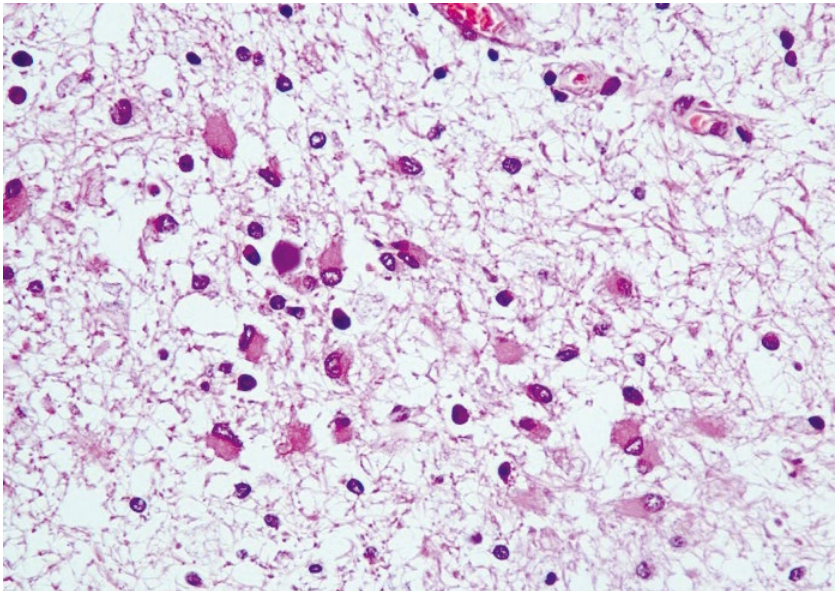

РИС. 5. Головной мозг. Выраженный перицеллюлярный отек с разрежением белого вещества, множество астроцитов. Окраска гематоксилином и эозином, ув. 200

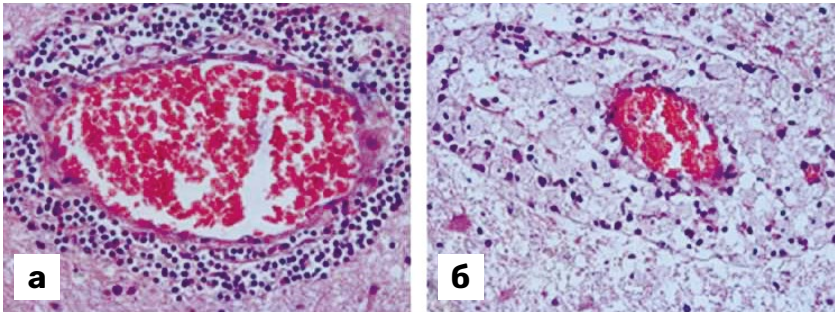

РИС. 6. Головной мозг:

а — выраженная периваскулярная лимфоцитарная инфильтрация; *б* — периваскулярное скопление макрофагов (зернистых шаров). Окраска гематоксилином и эозином, ув. 400

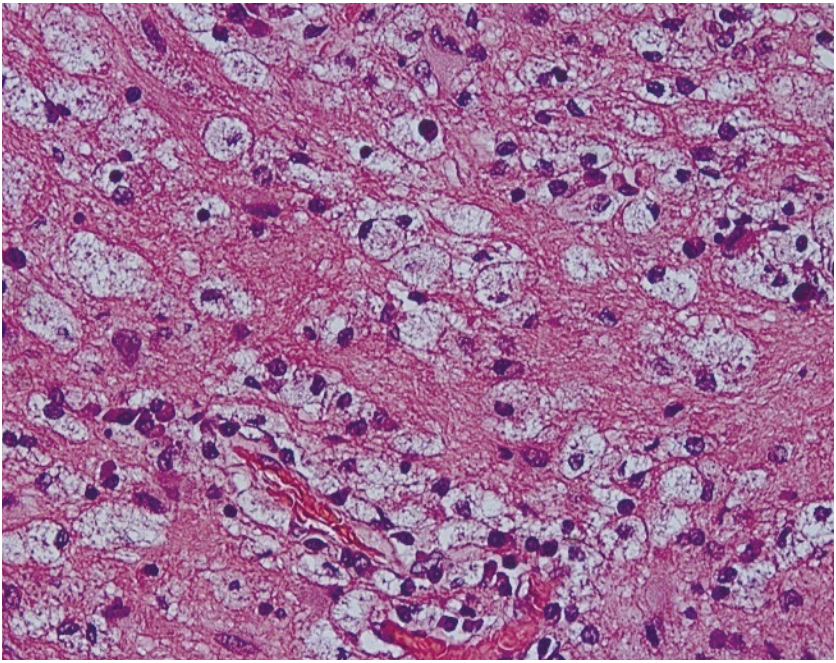

РИС. 7. Головной мозг. Перицеллюлярный отек, множественные макрофаги. Окраска гематоксилином и эозином, ув. 400

бенности поражения головного мозга, в т. ч. связанные с воздействием новой коронавирусной инфекции COVID-19.

Особое внимание необходимо уделять редким заболеваниям нервной системы, таким как вирус-ассоциированная некротизирующая диссеминированная острая лейкоэнцефалопатия. В представленном клиническом наблюдении у пациента, поступившего с подозрением на ишемический инсульт, в течение короткого срока были сформированы некроз и кавитация в области первичного цитотоксического поражения, а также атрофия головного мозга. Подобная картина, приведшая к быстрому прогрессированию повреждения белого вещества и атрофии головного мозга, характерна для вирус-ассоциированной некротизирующей диссеминированной острой лейкоэнцефалопатии.

Данную патологию следует заподозрить у пациентов с остро возникшим очаговым дефицитом на фоне недавно перенесенной вирусной инфекции, отсутствием факторов риска ОНМК и радиологическим паттерном, не соответствующим ишемическому инсульту. Методом выбора в диагностике заболевания служит МРТ с контрастным усилением, для которой характерны множественные конфлюэнтные участки накопления контрастного вещества в обоих полушариях с признаками некроза и атрофии.

Заключение

Знание клинико-радиологических и морфологических особенностей патологических изменений головного мозга, в т. ч. связанных с новой коронавирусной инфекцией COVID-19, значительно ускоряет своевременное установление диагноза и назначение патогенетической терапии.

Литература

1. WHO Coronavirus (COVID-19) Dashboard. https://covid19.who.int/
2. *Курушина О.В., Барулин А.Е.* Поражение центральной нервной системы при COVID-19. Журнал неврологии и психиатрии им. С.С. Корсакова. 2021; 121(1): 92–97.
3. *Каниболоцкий А.А., Зайратьянц О.В.* Морфологические особенности поражения головного мозга при тяжелом течении COVID-19. Клиническая практика. 2023; 14(1): 21–30.
4. Патологическая анатомия COVID-19: Атлас. Зайратьянц О.В., Самсонова М.В., Михалева Л.М., Черняев А.Л., Мишнев О.Д., Крупнов Н.М., Калинин Д.В. Под общей ред. О.В. Зайратьянца. М.: ГБУ «НИИОЗММ ДЗМ», 2020.
5. *Зайратьянц О.В., Каниболоцкий А.А., Михалева Л.М., Мишнев О.Д., Савелов Н.А.* и др. Новая коронавирусная инфекция (Covid-19), организация работы московской патолого-анатомической службы: методические рекомендации № 13. М.: ГБУ «НИИОЗММ ДЗМ», 2022.
6. *Agarwal S., Conway J., Nguyen V., Dogra S., Krieger P.* et al. Serial imaging of virus-associated necrotizing disseminated acute

leukoencephalopathy (VANDAL) in COVID-19. AJNR. Amer J Neuroradiol. 2021; 42(2): 279–284.
7. *Douaud G., Lee S., Alfaro-Almagro F., Arthofer C., Wang C.* et al. SARS-CoV-2 is associated with changes in brain structure in UK Biobank. Nature. 2022; 604(7907): 697–707.
8. *Poyiadji N., Shahin G., Noujaim D., Stone M., Patel S.* et al. COVID-19-associated acute hemorrhagic necrotizing encephalopathy: Imaging features. Radiology. 2020; 296(2): E119–E120.
9. *Каниболоцкий А.А., Папышев И.П., Гончарова И.Е.* Рентгено-морфологические сопоставления при поражении головного мозга. Материалы II Научно-практической конференции Межрегионального танаторадиологического общества «Лучевая диагностика для патологической анатомии и судебно-медицинской экспертизы: от прижизненной к посмертной». Под ред. У.Н. Тумановой, А.И. Щеголева. М.: МОО «МТО», Практическая медицина, 2022; 54–67.
10. *Рамазанов Г.Р., Шарифов Р.А.О., Ахматханова Л.Х-Б., Коригова Х.В., Магомедов Т.А.* и др. Вирус-ассоциированная некротизирующая диссеминированная острая лейкоэнцефалопатия. Вестник Смоленской государственной медицинской академии. 2022; 21(4): 35–43.

Применение элементов виртопсии на примере мягкотканных новообразований конечности: методологические особенности

Мнихович М.В.[1], Лозина М.В.[1, 2], Ширипенко И.А.[1, 2], Знаменский И.А.[2, 3], Кондаков А.К.[2, 3], Кузнецов В.А.[2], Безуглова Т.В.[1], Сидорова О.А.[2], Павлова Ю.Г.[4], Снегур С.В.[4]

[1]Научно-исследовательский институт морфологии человека имени академика А.П. Авцына ФГБНУ «Российский научный центр хирургии имени академика Б.В. Петровского», Москва

[2]ФГАОУ ВО «Российский национальный исследовательский медицинский университет имени Н.И. Пирогова» Министерства здравоохранения Российской Федерации, Москва

[3]Научно-клинический центр № 2 ФГБНУ «Российский научный центр хирургии имени академика Б.В. Петровского» (ЦКБ РАН), Москва
[4]ГБУ РО «Областная клиническая больница», Рязань

Using of the elements of virtopsy on the example of soft-tissue tumor of the limb: methodological features

Mnikhovich M.V.[1], Lozina M.V.[1, 2], Shiripenko I.A.[1, 2], Znamenskiy I.A.[2, 3], Kondakov A.K.[2, 3], Kuznetsov V.A.[2], Bezuglova T.V.[1], Sidorova O.A.[2], Pavlova Y.G.[4], Snegur S.V.[4]

[1]Avtsyn Research Institute of Human Morphology of Federal State Budgetary Scientific Institution «Petrovsky National Research Center of Surgery», Moscow

[2]Pirogov Russian National Research Medical University, Moscow
[3]Scientific and Clinical Center № 2 «Petrovsky Russian Scientific Center for Surgery (Central Clinical Hospital of the Russian Academy of Sciences)», Moscow

[4]State Budgetary Institution RO «Regional Clinical Hospital», Ryazan

Виртопсия — перспективная методика, быстро развивающаяся и широко используемая за рубежом, применяемая в области посмертной диагностики и относящаяся к лучевым методам исследования. Эта методика изменила судебно-медицинскую экспертизу и патологическую анатомию, предоставляя удобный и высокоинформативный неинвазивный способ исследования всего тела или его частей, которые ранее были доступны только в случае проведения классического вскрытия. Однако на сегодняшний день существует не так много учебных материалов, призванных помочь врачу в рамках обучения лучевой посмертной диагностике. В ходе настоящего исследования проводилась оценка распилов человеческого тела на примере конечностей, сохраненных в различных средах, с помощью элементов виртопсии. По результатам КТ-исследования были получены томограммы, позволяющие оценить изменения как непосредственно, так и при помощи специализированного программного обеспечения для просмотра DICOM-файлов. Создание сравнительной базы данных виртопсийных томограмм и аутопсийных изображений позволяет познакомить патологоанатомов, судебно-медицинских экспертов, а также широкий круг других профессионалов с возможностями данной методики.

Ключевые слова: патологическая анатомия, судебная медицина, виртопсия, посмертная лучевая диагностика, компьютерная томография

Введение

Виртопсия — это термин, который объединяет использование современных методов получения изображения, таких как компьютерная томография (КТ), магнитно-резонансная томография (МРТ) и др., для проведения исследований посмертно. На сегодняшний день в ряде стран виртопсия используется в качестве альтернативы аутопсии, т. к. имеется тенденция к повсеместному уменьшению вскрытий в рамках общемировой статистики примерно на 10 %, что особенно заметно в экономически развитых странах [1].

Среди различных модальностей получения изображений, используемых в виртопсии, КТ играет центральную роль в предоставлении подробной информации о внутренних структурах тела, при этом являясь неинвазивным методом. Она обладает высокой чувствительностью к патологическим состояниям, встречающимся в практике патологоанатома, а также позволяет установить причину смерти в рамках судебно-медицинской экспертизы.

Стоит отметить, что посмертная компьютерная томография (ПКТ), по сравнению с классической аутопсией, является экономически более выгодной и менее времязатратной. КТ-сканирование производится быстро и может быть выполнено как для отдельных топографических областей, так и для всего тела, обеспечивая комплексный обзор внутренних структур и органов без нарушения целостности кожных покровов и топографо-анатомических соотношений внутренних органов [2].

Компьютерная томография позволяет получить высококачественные изображения костей, мягких тканей и органов, которые могут быть использованы для идентификации травм, переломов и других аномалий, повреждений внутренних органов, а также для выявления инородных тел, включая пули, осколки и иные объекты [3–4].

Еще одной немаловажной функцией КТ в виртопсии является применение 3D-реконструкции тела, которая обеспечивает более комплексный обзор травм и патологий, позволяя врачу манипулировать моделью во всех плоскостях и рассматривать ее послойно. Использование 3D-изображений полезно при оценке размеров структур, т. к. разница между такими измерениями и измерениями при аутопсии минимальна [5]. Трехмерные реконструкции также могут применяться для создания моделей тела, которые используются для обучения студентов-медиков и ординаторов, или в качестве справочного пособия. Сохранение ПКТ-исследований на цифровом носителе позволит создать банк данных для учебных и диагностических целей, а также проводить повторную экспертизу без эксгумации тела и привлекать специалистов-консультантов из других регионов и стран в дистанционном формате.

Применение виртопсии на текущем этапе развития технологий и методологии исследования не способно полностью заменить классическую аутопсию. Так, существуют некоторые ограничения использования ПКТ. Например, КТ не может обнаружить определенные типы травм, такие как повреждения мышц или связок.

Среди наиболее распространенных ошибок при визуализации отмечают ложноположительное определение некоторых легочных и интраабдоминальных патологий, имеются сложности с отличием тромба от посмертного сгустка крови, а также при интерпретации онкологических заболеваний — таким образом, существует проблема недостаточного понимания критериев демаркации прижизненного патологического процесса и посмертных изменений [6–7].

Также одной из проблем современной виртопсии является неполная база данных и отсутствие единых методических рекомендаций, что нередко приводит к неточностям в трактовке патологических процессов [8]. Анализ как зарубежной, так и отечественной литературы показывает достаточно значимые расхождения в результатах сравнительных исследований данных виртопсии и аутопсии [9–10]. Так, при исследовании диагностической эффективности оценки причин смерти по данным виртопсии в сравнении с данными классического вскрытия, проведенного на 101 теле, была показана идентичность причины смерти в 91 случае. Что демонстрирует высокую согласованность виртопсии и аутопсии при выявлении причины смерти, но показывает менее эффективную оценку основных патологий, т. к. в 32 случаях при посмертном лучевом исследовании непосредственные патологические изменения остались невыявленными [11].

Следовательно, актуальным направлением современного этапа развития виртопсии является накопление фактических визуальных данных как в рамках посмертного исследования целого тела, так и в контексте применения инструментов виртопсии в отношении отдельных органов и структур при патологии. В настоящей статье представлен материал собственного исследования с элементами виртопсии в отношении мягкотканных структур неопластического и общепатологического генеза. Дальнейшее продолжение исследований в данной области позволит создать иллюстрированные методические пособия для специалистов.

Материалы и методы

В исследовании использовался архивный музейный материал 16 ампутированных верхних и нижних конечностей (3 и 13 соответственно, из них 1 рука женская и 2 мужские, 3 ноги женские и 10 мужских), включающий местные и генерализованные сосудистые патологии (тромбоз, тромбофлебит, посттромботическую ишемию) и опухолевидные образования не установленного на момент виртопсийного исследования генеза.

Нами были применены классические методики фиксации, препарирования и сохранения биоматериала, а также некоторые собственные методики. В качестве способа препарирования был использован модифицированный метод «ледяной анатомии» Н.И. Пирогова. Предварительно фиксированный или нативный материал замораживался при –15 °С в течение 24 ч. С помощью ленточнопильного станка производилась препаровка конечностей на срезы с шагом 5 и более см. Затем готовые срезы помещались в сохраняющие среды, изготовленные по авторским методикам, для предотвращения их контакта с частями компьютерного томографа. В качестве одной из сохраняющих сред была выбрана специальная эпоксидная смола (по шкале Хаунсфилда близка к печени, около 60 единиц), в которую заключался предварительно химически обработанный ксилолом или ацетоном распил конечности.

Для другого способа временного сохранения макропрепаратов использовался желатин с добавлением малого количества фенола. При использовании данной сохраняющей среды макропрепарат не нуждался в предварительной фиксации формалином и дальнейшей обработке ксилолом или ацетоном, что позволило временно сохранить распил с минимальной химической обработкой и исследовать фактически нативный материал.

Далее в рамках исследования проводилось сканирование с использованием ПЭТ (КТ) Siemens Biograph 40. КТ-сканирование при выполнении эксперимента проводилось в одном из двух возможных режимов. Режим 1 представлен сбором данных в классическом режиме, аналогичном сбору данных в конвенциональном КТ в спиральном режиме.

Указанный режим использовался для получения изображений крупных объектов. Режим 2 представлен сбором данных в режиме высокого разрешения, при котором используется малый фокус рентгеновской трубки, движущейся со скоростью 1 оборот в сек., что позволяет получать срезы с разрешением до 0,6 мм и использовать для получения изображений мелких объектов с высоким разрешением.

Для сканирования использовался материал, сохраненный как в желатиновой среде без предварительной фиксации и химической обработки, так и в эпоксидной смоле после фиксации в 10 % забуференном формалине с последующей химической обработкой в ацетоне или ксилоле.

Из полученных КТ-последовательностей были отобраны томограммы с лучшей визуализацией, а также была применена 3D-реконструкция.

Результаты

Было проведено КТ-исследование макропрепаратов верхних и нижних конечностей, изготовленных по собственной методике [12], в частности опухолевидных образований пяточной и бедренной костей (рис. 1), мягкотканного образования стопы, а также множества распилов, ишемизированных в результате тромбозов конечностей, и конечностей с нормальной анатомией (рис. 2). Исследуемый материал предварительно обрабатывался для сохранения анатомии, предотвращения механического повреждения и создания биологической интактности при проведении через КТ-аппаратуру. Таким образом, часть материала была предварительно заключена в желатиновую среду с добавлением фенола, часть — в эпоксидную смолу. Полученные КТ-последовательности распилов далее анализировались.

Данные макроскопической картины полностью совпали с результатами рентгенологического метода, включая характерные для общепатологических процессов изменения при опухолях и патологических состояниях прилежащих мягких тканей (лизис тканей, ишемическое повреждения мышц). В ходе работы отобраны изображения с наилучшей визуализацией исследуемых патологических состояний и проведен их анализ

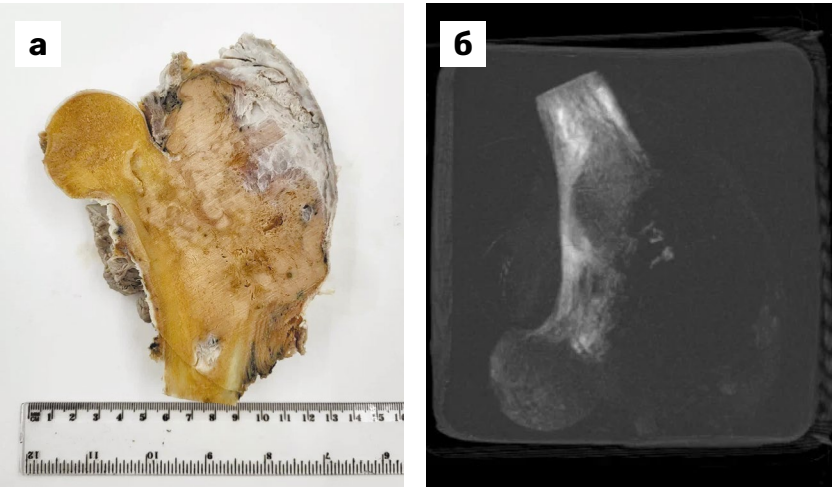

РИС. 1. Проксимальный отдел бедренной кости, пораженной остеогенной саркомой:

а — макропрепарат, отпрепарированный по авторской методике;

б — компьютерная томограмма макропрепарата, сохраненного в желатиновой среде

в программе RadiAnt с построением 3D-реконструкций. Общие характеристики соответствующих образцов при виртопсии совпадали с общепринятыми в рентгенологии критериями идентификации остеогенных опухолей и патологических состояний прилежащих мягкий тканей.

Таким образом, топография и границы неоплазии, морфологические характеристики и потенциальный источник разрастания совпадали в обоих случаях. На примерах конечностей с новообразованиями были проведены макроскопические и гистологические исследования, установлены точные макро- и микроскопические особенности, совпавшие с данными виртопсии, а именно верифицирован характер поражения как остеогенной саркомы. Методологические особенности проведенного исследования включали в себя разработку собственного способа препарирования, сохранения и обработки макропрепаратов, а также подбор специального режима КТ-исследования.

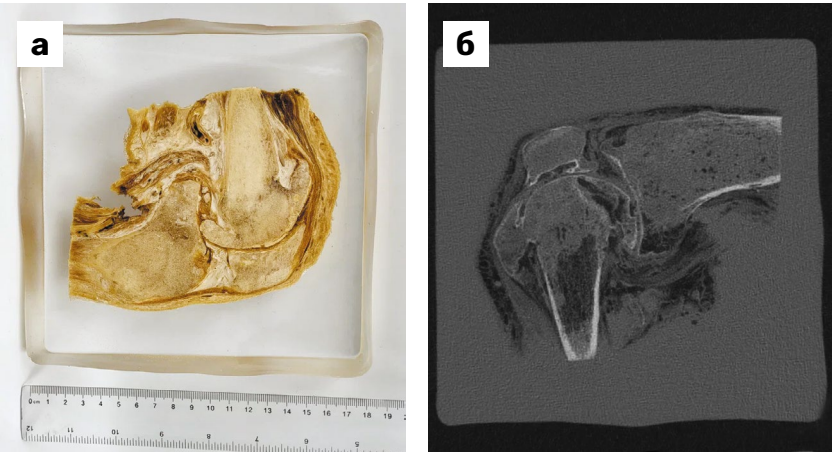

РИС. 2. Коленный сустав:
а — макропрепарат, отпрепарированный и заключенный в эпоксидную смолу по авторской методике; *б* — компьютерная томограмма макропрепарата, сохраненного в эпоксидной смоле

Заключение

Применение элементов виртопсии в рамках морфологических исследований имеет большую перспективу. Накопленные по отдельности рентгенологические и патолого-анатомические данные в отношении отдельных патологий необходимо свести в единую систему, в рамках которой будет прослеживаться четкая демаркация прижизненных патологических состояний и посмертных изменений. Для достижения этой цели необходимо дальнейшее накопление фактического материала. Практическое внедрение виртопсии возможно только при наличии полноценных методических указаний и руководств, обильно иллюстрированных и включающих в себя информацию из баз данных КТ-последовательностей.

Таким образом, задачей нашего исследования являлась оценка возможностей применения посмертных лучевых методов диагностики и их отличия от методов классической аутопсии. Финальной целью нашей

работы является создание справочного материала в виде иллюстрированного и методологического пособия, включающего в себя фиксированный и нативный материал, прошедший КТ-исследование.

Литература

1. *Espinosa-Brito A.D., de Mendoza-Amat J.H.* In Defense of Clinical Autopsy and Its Practice in Cuba. MEDICC Review. 2017; 19(1): 37–41.
2. *Мнихович М.В., Лозина М.В., Ширипенко И.А., Сидорова О.А., Безуглова Т.В.* и др. Неинвазивные методы аутопсии в практике патологоанатома и судебно-медицинского эксперта: от появления до современности. Журнал анатомии и гистопатологии. 2023; 12(2): 79–89.
3. *Осипенкова-Вичтомова Т.К.* Судебно-медицинская экспертиза костей. М.: БИНОМ, 2017.
4. *Badam R.K., Sownetha T., Babu D.B.G., Waghray S., Reddy L.* et al. Virtopsy: Touch-free autopsy. J Forensic Dent Sci. 2017; 9(1): 42–46.
5. *Sakuma A., Ishii M., Yamamoto S., Shimofusa R., Kobayashi K.* et al. Application of postmortem 3D-CT facial reconstruction for personal identification. J Forensic Sci. 2010; 55(6): 1624–1629.
6. *Roberts I.S., Benamore R.E., Benbow E.W., Lee S.H., Harris J.N.* et al. Post-mortem imaging as an alternative to autopsy in the diagnosis of adult deaths: a validation study. Lancet. 2012; 379(9811): 136–142.
7. *Wichmann D., Obbelode F., Vogel H., Hoepker W.W., Nierhaus A.* et al. Virtual autopsy as an alternative to traditional medical autopsy in the intensive care unit: a prospective cohort study. Ann Intern Med. 2012; 156(2): 123–130.
8. *Qian H., Shao Y., Li Z., Zou D., Zhang J.* et al. Subtentorial meningioma misdiagnosed as cerebral hemorrhage in postmortem computed tomography imaging: A case report. Am J Forensic Med Pathol. 2017; 38(2): 103–106.
9. *Мнихович М.В., Лозина М.В., Ширипенко И.А., Сидорова О.А., Безуглова Т.В.* и др. Применение неинвазивных методов аутопсии в патологоанатомической и судебно-медицинской практике: современные состояния проблемы. Лучевая диагностика для патологической анатомии и судебно-медицинской экспертизы:

от прижизненной к посмертной. М.: Практическая медицина, 2022: 13–20.
10. *Joseph T.I., Girish K.L., Sathyan P., Kiran M.S., Vidya S.* Virtopsy: An integration of forensic science and imageology. J Forensic Dent Sci. 2017; 9(3): 111–114.
11. *Rüegger C.M., Gascho D., Bode P.K., Bruder E., Haslinger C.* et al. Post-mortem magnetic resonance imaging with computed tomography-guided biopsy for foetuses and infants: a prospective, multicentre, cross-sectional study. BMC Pediatr. 2022; 22(1): 464.
12. *Мнихович М.В., Безуглова Т.В., Романов А.В. Ширипенко И.А., Сидорова О.А.* и др. Способ приготовления анатомических препаратов верхних и нижних конечностей, ишемизированных в результате тромбогенных осложнений. Патент РФ № 2795363. 2022 Бюл. № 13.

Применение элементов виртопсии в контексте исследования реконструированного образца костных отломков: перспектива применения

Мнихович М.В.[1], Ширипенко И.А.[1, 2], Кузнецов В.А.[2], Лозина М.В.[1, 2], Знаменский И.А.[2, 3], Кондаков А.К.[2, 3], Безуглова Т.В.[1], Сидорова О.А.[2], Дронова М.В.[4]

[1]Научно-исследовательский институт морфологии человека имени академика А.П. Авцына ФГБНУ «Российский научный центр хирургии имени академика Б.В. Петровского», Москва

[2]ФГАОУ ВО «Российский национальный исследовательский медицинский университет имени Н.И. Пирогова» Министерства здравоохранения Российской Федерации, Москва

[3] Научно-клинический центр № 2 ФГБНУ «Российский научный центр хирургии имени академика Б.В. Петровского» (ЦКБ РАН), Москва
[4]ФГБОУ ВО «Елецкий государственный университет имени И.А. Бунина», ЕГУ имени И.А. Бунина, Елец

Using of virtopsy elements in the context of the study of a reconstructed sample of bone fragments: the prospect of application

Mnikhovich M.V.[1], Shiripenko I.A.[1, 2], Kuznetsov V.A.[2], Lozina M.V.[1, 2], Znamenskiy I.A.[2, 3], Kondakov A.K.[2, 3], Bezuglova T.V.[1], Sidorova O.A.[2], Dronova M.V.[4]

[1]Avtsyn Research Institute of Human Morphology of Federal State Budgetary Scientific Institution «Petrovsky National Research Center of Surgery», Moscow

[2]Pirogov Russian National Research Medical University, Moscow

[3]Scientific and Clinical Center № 2 «Petrovsky Russian Scientific Center for Surgery» (Central Clinical Hospital of the Russian Academy of Sciences), Moscow

[4]Federal State Budgetary Educational Institution of Higher Education «Bunin Yelets State University», Yelets

Изучение костного материала имеет определенное значение в рамках судебно-медицинской экспертизы. Так, например, по характеристикам костного материала можно определить возрастные и половые особенности организма. То же в частном случае касается как травматической, так и нетравматической патологии. В рамках изучения травматологических характеристик костной ткани важно обратить внимание на количество отломков, характер линии перелома, особенности состояния фрагмента костной ткани в целом. Тот же комплексный подход возможен и в отношении макроостеометрических характеристик при патологии нетравматического генеза. Такие задачи требуют нетривиального подхода, заключающегося во внедрении современных материалов для сохранения костных образцов в целости и методов последующего анализа. В рамках собственного исследования коллектив авторов предлагает применение метода заключения предварительно реконструированного костного материала в специальную эпоксидную смолу с последующим изучением полученного анатомического препарата при помощи элементов виртопсии.

Ключевые слова: патологическая анатомия, судебная медицина, виртопсия, посмертная лучевая диагностика, компьютерная томография.

Введение

В рамках судебно-медицинской экспертизы особое внимание уделяется изучению костного материала. Т. к. костная ткань является достаточно устойчивой во внешней среде, ее макроскопический анализ позволяет оценить характер и давность травмы, в т. ч. при изучении архивного или эксгумационного материала [1]. При этом относительно высокая частота оскольчатых и многооскольчатых переломов создает определенные трудности при сохранении костного материала в его целости.

Одним из рутинных способов временного закрепления отломков костного материала является закрепление с помощью материала с адгезив-

ными свойствами (пластилина). Однако такой способ обладает рядом неудобств и не подходит для длительного скрепления большого количества костного материала, что особенно значимо при многооскольчатых переломах. Также стоит отметить ограничения при непосредственной визуальной оценке линий перелома и количества костных отломков. Высокая субъективность обычного осмотра создает трудности на пути объективизации полученных данных.

Одним из способов нивелировать возможные неточности при работе с патологическим материалом, в т. ч. и костным, является виртопсия. Виртопсия объединяет группу методик, представляющих собой посмертное применение лучевых методов диагностики, таких как компьютерная томография (КТ), магнитно-резонансная томография (МРТ) и др. В структуре всех инструментов виртопсийного исследования наиболее часто применяется КТ, ввиду возможности быстрого, точного и относительно нетрудозатратного получения подробной информации о характеристиках структуры исследуемого объекта. КТ обладает высокой чувствительностью к патологическим состояниям и позволяет установить причину смерти в рамках судебно-медицинской экспертизы.

КТ дает возможность получить изображения мягкотканного, костного, жидкостного компонентов исследуемого органа, топографической области или всего тела. Полученные данные могут быть использованы для идентификации травм, переломов и других аномалий, повреждений внутренних органов, а также для выявления инородных тел, включая пули, осколки и иные объекты [2–3].

В отношении костного материала возможности посмертного КТ(ПКТ)-исследования особенно велики. В режиме костного окна ПКТ-исследование позволяет провести анализ перелома на срезе толщиной 1–1,5 мм, что совместно с потенциалом 3D-реконструкции открывает новые возможности исследования костного травматологического материала [5]. Этот метод позволяет манипулировать полученным 3D-изображением во всех плоскостях и рассматривать их послойно, что в некоторых случаях имеет значение, т. к. позволяет оценить травму или патологию более комплексно. Такой подход полезен, например, при изучении осо-

бенностей дорожно-транспортного происшествия, направление приложения силы во время столкновения можно косвенно определить при помощи анализа линий перелома [6]

Помимо оценки линий и характера перелома, возможно выявить скрытые повреждения кости, такие как поднадкостничное кровоизлияние, что можно связать с наличием микропереломов в костных трабекулах, однако в данном случае может потребоваться посмертное МРТ-исследование [7].

Также элементы виртопсийного исследования могут применяться в отношении изучения иных, нетравматических особенностей строения кости. Так, например, визуально можно оценить предшествующее метаболическое состояние костной ткани, а именно степень прогрессии остеопороза. Интересны в этом отношении патологические морфогенетические состояния, например фиброзная остеодисплазия или несовершенный остеогенез [2].

Виртопсия может помочь в оценке половых и возрастных особенностей костной ткани, значимых в контексте судебно-медицинской экспертизы [3, 8]. Например, ПКТ-исследование лобкового симфиза и тела лобковой кости позволяет определить возраст и пол исследуемого тела [9], определение пола также возможно при аналогичном исследовании крестца [10].

Финальной целью отдельных виртопсийных исследований можно считать создание надежной базы патологий, которые можно верифицировать посредством инструментов виртопсии [4, 8]. На основе такой базы данных возможна последующая разработка руководств и методических пособий, иллюстрированных как изображениями нативного материала, так и КТ-последовательностями или 3D-реконструкциями. Дальнейшее внедрение цифровых методов в область применения виртопсии позволит оптимизировать процесс анализа изображений, что удалось сделать на примере автоматизированной системы формирования единого изображения распределения газов, инородных тел и костных ориентиров, в т. ч. с применением цветового кодирования [11].

В настоящей статье представлен материал собственного исследования с элементами виртопсии в отношении костного травматологического материала, предварительно реконструированного и заключенного в специальную эпоксидную смолу для толстослойной заливки.

Материалы и методы

В исследовании использовался архивный материал 10 трубчатых, 7 губчатых, 2 плоских костей. В качестве образцов длинных трубчатых костей были взяты экземпляры скелета свободных верхней и нижней конечно-

РИС. 1. Отломки образца и реконструированная длинная трубчатая кость: *а* — костные отломки, видны цветные остатки пластилина; *б* — реконструированная длинная трубчатая кость в нативном виде, визуально определяются линии перелома

стей (3 и 7 соответственно). В качестве плоских костей были отобраны ребра, кости головного черепа, губчатые же кости были представлены образцами пяточной кости, мыщелком большеберцовой кости. Костный материал подвергался предварительной механической очистке (в т. ч. от пластилина) с помощью хирургических инструментов. После очистки материал проходил химическую обработку посредством погружения в ацетон и после просушки — в изопропанол. Просушка производилась при нормальных условиях. Далее следовал этап сопоставления и фиксации костных отломков, проведенный при помощи клеевого состава (на цианакрилатной или этиленвинилацитатной основе) (рис. 1). После чего реконструированный костный материал заключался в специальную эпоксидную смолу для толстослойной заливки по собственной методике (рис. 2). Для костей соответствующих форм и размеров были подобраны подходящие силиконовые формы, после чего костный образец помещался в форму и центрировался. Часть длинных трубчатых костей подвергалась краевому распиливанию диафиза в аксиальной проекции для получения нескольких образцов костной пластинки с последующим заключением в эпоксидную смолу (рис. 3). Заключенный в эпоксидную смолу костный препарат был готов к дальнейшему исследованию.

РИС. 2. Реконструированный образец длинной трубчатой кости, заключенный в эпоксидную смолу. Визуально определяются линии перелома

РИС. 3. Костные пластинки, полученные при краевом распиливании диафиза длинных трубчатых костей с разной степенью остеопороза

Далее проводилось виртопсийное исследование костного материала, заключенного в эпоксидную смолу, посредством сканирования с использованием ПЭТ (КТ) Siemens Biograph 40. КТ-сканирование проводилась в двух режимах. Первый режим применялся для изучения крупных объектов и представлял собой сбор данных в классическом режиме, аналогичном сбору данных в конвенциональном КТ в спиральном режиме. Второй режим использовался для получения изображения малых объектов в высоком разрешении. В рамках второго режима использовался малый фокус рентгеновской трубки (1 оборот в сек.).

Было получено множество томограмм, часть из которых были отобраны для иллюстрации исследования по критериям высокого качества изображения и запечатления значимых в рамках исследования особенностей костного материала. Также была применена цифровая 3D-реконструкция, позволяющая оценить некоторые травматологические особенности изучаемого костного материала.

Результаты

Нами были получены 19 препаратов костного материала и серия костных пластинок, заключенных в эпоксидную смолу. Следует отметить,

что в рамках непосредственной визуальной оценки реконструированной кости присутствие оптической прослойки в виде среды эпоксидной смолы не препятствует зрительной оценке характера и линий перелома. Также применяемые при реконструкции кости клеевые составы не влияют на демаркацию края линии перелома и костного диастаза, заполненного клеевым составом.

Помимо собственно анатомических препаратов реконструированного костного материала, заключенного в эпоксидную смолу, нами были получены КТ-последовательности. В рамках виртопсийного исследования на собственном материале было показано, что плотность эпоксидной смолы близится к таковой у печеночной ткани (40–60 единиц по шкале Хаунсфилда). Среди полученных КТ-последовательностей были отобраны изображения с наилучшими визуальными характеристиками, и проведен их анализ в программе RadiAnt с построением 3D-реконструкций (рис. 4). 3D-реконструкция позволила выявить практически полную визуальную идентичность травматологических характеристик изучаемого костного материала как в нативном виде, так и в виде изображения, что позволяет расценивать виртопсию в качестве возможного альтернативного пути работы с таким материалом.

Подобный подход возможен и в рамках оценки костного материала, пораженного патологией нетравматического генеза. Так, например, достаточно полно можно оценить степень остеопороза, пользуясь при этом как цельным костным объектом, так и костной пластинкой (рис. 5).

РИС. 4. 3D-реконструкция образцов длинной трубчатой кости

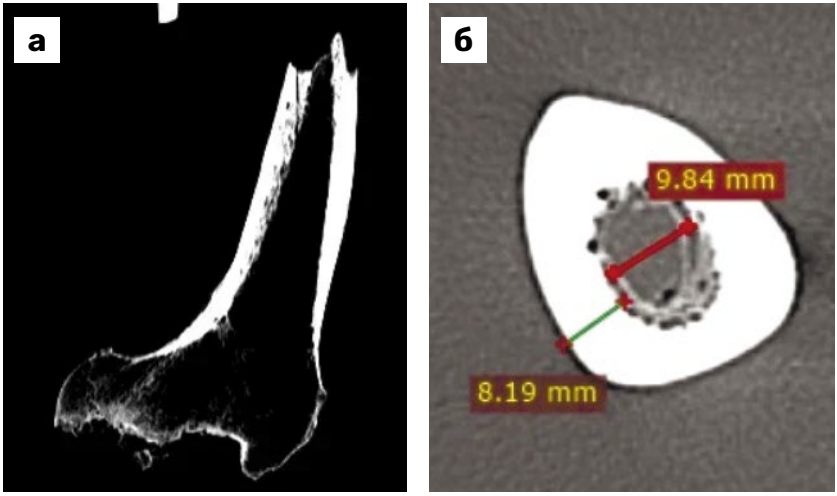

РИС. 5. Томограммы бедренной кости с признаками остеопороза различной степени:

а — продольная проекция; *б* — аксиальный «распил»

Таким образом, на КТ-изображениях были выявлены точные характеристики линий перелома, дающие возможность оценить характер перелома, энергию удара [12], а также общее состояние кости, которое можно оценить в качестве преморбидного фона в рамках травматической патологии (например, истончение кости при остеопорозе).

Совокупность примененных методов (механическая и химическая очистка, клеевая реконструкция, заключение в эпоксидную смолу, посмертное КТ-исследование, в т. ч. с применением 3D-реконструкции) представляет собой новый методологический подход к изучению костной травматической и иной патологии на костном материале.

Выводы

Таким образом, применение новейших полимерных материалов в сочетании с методами посмертной лучевой диагностики позволяют по-но-

вому оценить травматическую и нетравматическую костную патологию. Заключение в специальную эпоксидную смолу для толстослойной заливки не препятствует ни непосредственному визуальному анализу макропрепарата, ни дальнейшему исследованию при помощи инструментов виртопсии. Плотность эпоксидной смолы, приближающаяся к таковой у печеночной ткани, позволяет производить те же рентгенологические и программные манипуляции, что используются в процессе рутинного клинического исследования. Особенностью виртопсийного исследования является оператор-зависимый процесс анализа изучаемого патологического материала, что диктует необходимость разработки единых методологических руководств, необходимых для подготовки соответствующих специалистов. Дальнейшее накопление фактов применения виртопсии к материалу, подлежащему судебно-медицинской экспертизе, позволит нивелировать те затруднения, с которым может столкнуться специалист при работе с инструментарием виртопсии. Несмотря на полученные результаты, требуется дальнейшая разработка критериев схождения непосредственных и КТ-опосредованных визуальных данных, чего можно достичь как при помощи разработки и внедрения компьютерных методов анализа, так и благодаря созданию биостатистической базы цифровой антропологии.

Литература

1. *Нагорнов М.Н., Осипенкова-Вичтомова Т.К.* Судебно-медицинские аспекты травмы и патологии костной ткани. Судебно-медицинская экспертиза. 2012; 55(1): 41–44.
2. *Осипенкова-Вичтомова Т.К.* Судебно-медицинская экспертиза костей. М.: БИНОМ. 2017.
3. *Badam R.K., Sownetha T., Babu D.B.G., Waghray S., Reddy L.* et al. Virtopsy: Touch-free autopsy. J Forensic Dent Sci. 2017; 9(1): 42–46.
4. *Мнихович М.В., Лозина М.В., Ширипенко И.А., Сидорова О.А., Безуглова Т.В.* и др. Применение неинвазивных методов аутопсии в патологоанатомической и судебно-медицинской практике: современные состояния проблемы. Лучевая диагностика для патологической анатомии и судебно-медицинской экспертизы: от прижизненной к посмертной. М.: Практическая медицина, 2022; 13–20.

5. *Panda A., Kumar A., Gamanagatti S., Mishra B.* Virtopsy computed tomography in trauma: Normal postmortem changes and pathologic spectrum of findings. Curr Probl Diagn Radiol. 2015; 44(5): 391–406.
6. *Buck U., Christe A., Naether S., Ross S., Thali M.J.* Virtopsy — noninvasive detection of occult bone lesions in postmortem MRI: additional information for traffic accident reconstruction. Int J Legal Med. 2009; 123(3): 221–226.
7. *Boks S.S., Vroegindeweij D., Koes B.W., Hunink M.G.M., Bierma-Zeinstra S.M.A.* Follow-up of occult bone lesions detected at MR imaging: systematic review. Radiology. 2006; 238(3): 853–862.
8. *Verhoff M.A., Ramsthaler F., Krähahn J., Deml U., Gille R.J.* et al. Digital forensic osteology — possibilities in cooperation with the Virtopsy project. Forensic Sci Int. 2008; 174(2–3): 152–156.
9. *López-Alcaraz M., González P.M.G., Aguilera I.A., López M.B.* Image analysis of pubic bone for age estimation in a computed tomography sample. Int J Legal Med. 2015; 129(2): 335–346.
10. *Zech W.D., Hatch G., Siegenthaler L., Thali M.J., Lösch S.* Sex determination from os sacrum by postmortem CT. Forensic Sci Int. 2012; 221(1–3): 39–43.
11. *Ebert L.C., Seckiner D., Sieberth T., Thali M.J., Franckenberg S.* An algorithm for automatically generating gas, bone and foreign body visualizations from postmortem computed tomography data. Forensic Sci Med Pathol. 2021; 17(2): 254–261.
12. *Weilemann Y., Thali M.J., Kneubuehl B.P., Bolliger S.A.* Correlation between skeletal trauma and energy in falls from great height detected by post-mortem multislice computed tomography (MSCT). Forensic Sci Int. 2008; 180(2–3): 81–85.

Источники информации и источники права в деятельности врача-патологоанатома

Мустафина-Бредихина Д.М.

Российский университет дружбы народов имени П. Лумумбы, Москва

Sources of information and sources of law in the activities of a pathologist

Mustafina-Bredikhina D.M.

People's Friendship University of Russia named after Patrice Lumumba, Moscow

В статье приводится иерархия нормативных правовых актов, принятая в Российской Федерации в настоящее время, а также дается оценка сложным случаям при наличии противоречий в степени значимости того или иного источника права. Кроме того, обособляются источники информации, которые не могут считаться источниками права как таковыми, однако имеют значение для принятия решения в спорных ситуациях.

Ключевые слова: источник права, нормативный правовой акт, локальный нормативный акт, учебник, учебное пособие, методические рекомендации, базы данных.

Знание юридических основ своей деятельности является одним из важнейших аспектов профессиональной специфики медицинских работников. Деятельность врача-патологоанатома носит комплексный характер и требует наличия знаний во многих областях медицины, тогда как другие специалисты больше сосредотачиваются на 2–3 смежных сферах.

Жаркие дискуссии всегда вызывает проблема сопоставления понятий «источник права» и «источник информации», которая для неюристов ча-

DOI: 10.54182/9785988117674_2023_55

сто является неразрешимой. С юридической точки зрения источником права является способ закрепления нормы права, т. е. обязательного формально определенного правила поведения, рассчитанного на неоднократное повторение. В Российской Федерации источниками права являются нормативные правовые акты, правовой обычай (в гораздо меньшей степени), в исключительных случаях — разъяснения и решения высших судебных инстанций. В отличие от стран с англо-саксонской системой права, в Российской Федерации ординарные решения судов не закрепляют нормы права (так называемый судебный прецедент), т. е. одного принятого решения по делу недостаточно, для того чтобы в аналогичном случае было принято такое же решение, однако устойчивая судебная практика по однотипным делам все же может иметь значение в отдельных случаях.

Выстраивая иерархию источников права, необходимо начать с главного закона страны — Конституции Российской Федерации. Именно она обозначает основные принципы жизни государства, права и гарантии для граждан, в т. ч. на охрану здоровья, социальные льготы, благоприятную окружающую среду и т. д. Любой иной нормативный правовой акт должен безусловно соответствовать нормам, установленным Конституцией РФ, в противном случае он будет отменен в судебном порядке.

Изменения в Конституцию могут быть внесены только федеральными конституционными законами, которые развивают и уточняют некоторые ее положения. Следом в иерархии следуют федеральные законы, которые составляют основу российского законодательства.

Конституция РФ, федеральные конституционные законы и федеральные законы составляют основу нашего законодательства и имеют прямое и обязательное действие. Все остальные нормативные акты, о которых пойдет речь ниже, являются подзаконными актами, принятыми во исполнение Конституции и федеральных законов Российской Федерации.

Для повседневной деятельности врача-патологоанатома имеют значение несколько федеральных законов. Прежде всего это Федеральный закон от 21.11.2011 г. № 323-ФЗ «Об основах охраны здоровья граждан в РФ», определяющий, например, перечень мероприятий, проводимых

в связи со смертью человека, права, обязанности, ограничения для медицинских работников и т. д. Также отдельные актуальные для врача-патологоанатома положения содержатся в Федеральном законе от 12.01.1996 г. № 8-ФЗ «О погребении и похоронном деле» и Федеральном законе от 30.03.1999 г. № 52-ФЗ «О санитарно-эпидемиологическом благополучии населения».

Однако далеко не все вопросы, связанные с деятельностью врача-патологоанатома, регулируются федеральными законами. Гораздо большее количество норм содержится в постановлениях и распоряжениях Правительства РФ, приказах Министерства здравоохранения РФ и иных федеральных органов исполнительной власти. При этом, например, постановление Правительства РФ стоит выше, чем приказ Минздрава России, а федеральный закон стоит выше, чем все перечисленные подзаконные акты вместе взятые.

Наибольшее количество норм, актуальных для врача-патологоанатома, содержатся в приказах Минздрава России. Одними из основных являются: приказ Минздрава России от 06.06.2013 г. № 354н «О порядке проведения патолого-анатомических вскрытий» и приказ Минздрава России от 24.03.2016 г. № 179н «О Правилах проведения патолого-анатомических исследований», определяющие правила проведения патолого-анатомических вскрытий в патолого-анатомических бюро или патолого-анатомических отделениях медицинских организаций.

Много дискуссий вызывают профессиональные стандарты, которые постепенно утверждаются для медицинских работников, поскольку не совсем понятна их обязательность к применению. Профессиональный стандарт «врач-патологоанатом» утвержден приказом Министерства труда и социальной защиты РФ от 14.03.2018 г. № 131н «Об утверждении профессионального стандарта «Врач-патологоанатом» и вступил в силу с 20.04.2018 г. Указанный профстандарт применяется при проведении аккредитации специалистов и, по сути, аккумулирует в общем виде трудовые функции, которые должен уметь выполнять врач-патологоанатом.

Законодательство в сфере здравоохранения, в соответствии с положениями ст. 72 Конституции РФ, относится к предмету совместного ведения

Российской Федерации и ее субъектов — это означает, что в пределах одного субъекта региональные власти вправе регулировать вопросы, отнесенные к их компетенции. Примером такого регионального регулирования является приказ Департамента здравоохранения г. Москвы от 16.03.2021 г. № 230 «Об организации централизованных патолого-анатомических отделений по профилю «онкология» в медицинских организациях государственной системы здравоохранения города Москвы». При этом нужно отметить, что указанный приказ регулирует деятельность только медицинских организаций, подведомственных Департаменту здравоохранения г. Москвы, и, например, для федеральных учреждений не имеет силы, так же как и для организаций частной системы здравоохранения.

Отдельно стоит остановиться на законодательстве СССР, регулирующем вопросы в сфере здравоохранения. После 1991 г. началось активное реформирование законодательства, стремительно адаптирующееся к новым реалиям. С 2021 г. в России активно действует «регуляторная гильотина», которая предусматривает глобальный пересмотр неактуального законодательства, и на сегодняшний день уже утратили силу более 12 тысяч нормативных правовых актов СССР и РФ. Однако до настоящего времени далеко не все нормативные правовые акты СССР утратили силу. Так, по данным основных правовых систем («Гарант», «КонсультантПлюс»), до настоящего времени не утратила силу Инструкция по исследованию биопсийного и цитологического материала, утвержденная Министерством здравоохранения СССР 08.07.1972 г. Разрешая вопрос о том, действуют ли подобные нормативные правовые акты, необходимо опираться на один из основных принципов российского законодательства, которое определило, что советские нормативные правовые акты действуют только в части, не противоречащей российскому законодательству, т. е. при наличии двух конкурирующих нормативных правовых актов действовать будет российский нормативный правовой акт. Если же вопрос не урегулирован, а советский нормативный правовой акт официально не утратил силу, он может применяться.

С 2022 г. система здравоохранения начала активно переходить на работу по клиническим рекомендациям, которые резко повысили свой статус после внесения изменений в Федеральный закон № 323-ФЗ. Промежуточный этап полного перехода на работу по клиническим рекомендаци-

ям должен завершиться 01.01.2024 г., однако уже сегодня отмечается чрезмерно долгая разработка и утверждение клинических рекомендаций, актуальные версии которых размещены в официальном рубрикаторе Минздрава России. Даже поверхностный поиск информации по клиническим рекомендациям в сфере патологической анатомии показал их очевидный недостаток, а с учетом того, что клинические рекомендации должны пересматриваться каждые 3 года, появление полного комплекта документов к 2024 г. кажется абсолютно утопичным... Возникает резонный вопрос: можно ли опираться на устаревшие, по сути, клинические рекомендации, принятые, например, в 2016–2017 гг.?[1] С учетом отсутствия альтернативы у врачей-патологоанатомов не остается других документов, на которые можно ссылаться, кроме как на, по сути, устаревшие клинические рекомендации.

Отдельного внимания заслуживают локальные нормативные акты, к ним редко относятся всерьез, но именно эти документы позволяют урегулировать те нерешенные вопросы, ответы на которые не дает ни один вышестоящий нормативный правовой акт. В некоторых случаях обязанность по разработке и утверждению локального нормативного акта (ЛНА) прямо установлена законом (например, разработка положения о внутреннем контроле качества и безопасности медицинской деятельности, положение о персональных данных и др.). Но даже в случаях, если прямой обязанности нет, медицинская организация вправе разрабатывать и утверждать ЛНА по предмету своей деятельности, что активно внедряется, например, в рамках стандартных операционных процедур (СОПов), алгоритмах тех или иных исследований, действий, маршрутизации, которые не урегулированы (и, по сути, не могут быть урегулированы в силу специфики каждой медицинской организации) даже на уровне регионального законодательства.

Переходя к источникам информации, необходимо отметить, что зачастую грань между источником права и источником информации доста-

---

[1] См. напр.: Формулировка патолого-анатомического диагноза. Общие правила. // официальный сайт Российского общества патологоанатомов [электр.ресурс] http://www.patolog.ru/ (дата обращения — 22.07.2023).

точно тонка, что создает проблемы при выстраивании доказательной базы. Например, в рубрикаторе Минздрава России обозначены такие документы, как методические рекомендации. В настоящее время утверждены Методические рекомендации по сопоставлению заключительного клинического и патолого-анатомического (судебно-медицинского) диагнозов, разработанные Российским обществом патологоанатомов совместно с Ассоциацией судебно-медицинских экспертов в 2019 г.[1]. Однако законодательство об охране здоровья граждан такой тип документа не упоминает как источник права, даже несмотря на его размещение на официальном сайте федерального органа исполнительной власти. Очевидно, что отсутствие четко определенного статуса у таких документов создает определенные проблемы, однако они могут рассматриваться как источник информации и служить аргументом в спорных ситуациях.

Активное внедрение цифровых технологий в здравоохранении не обошло и сферу патологической анатомии. В отдельных публикациях именно цифровую патоморфологию называют будущим рутинных исследований[2]. Однако необходимо понимать, что актуальный на сегодня Порядок проведения патолого-анатомических вскрытий не содержит указаний на цифровые методики проведения рутинных исследований, но прямо и не запрещает их применение, что свидетельствует о необходимости приведения законодательства в области патологической анатомии в соответствие с современными реалиями.

Источниками информации для врача-патологоанатома являются также национальные руководства, которые аккумулируют передовые знания о медицинской науке в той или иной сфере. Немаловажное значение

---

[1] См.: Методические рекомендации по сопоставлению заключительного клинического и патологоанатомического/судебно-медицинского диагнозов // официальный сайт Российского общества патологоанатомов [электр. ресурс] http://www.patolog.ru/ (дата обращения — 22.07.2023).

[2] См.: Jahn SW, Plass M, Moinfar F. Digital Pathology: Advantages, Limitations and Emerging Perspectives. J Clin Med. 2020 Nov 18; 9(11): 3697. doi: 10.3390/jcm9113697. PMID: 33217963; PMCID: PMC7698715.

имеют публикации в национальных и международных журналах, в базах данных типа Mendeley, Lancet, PubMed и т. д. Можно ли считать эти ресурсы надежным источником информации и стоит ли на них ссылаться, если больше ссылаться совершенно не на что? Научные данные двигают медицину вперед, и в конечном итоге именно информация рано или поздно дает импульс к развитию законодательства и закреплению тех или иных норм в источниках права. Косвенно это подтверждается тем, что приказ Минздрава России от 28.02.2019 г. № 103н «Об утверждении порядка и сроков разработки клинических рекомендаций, их пересмотра, типовой формы клинических рекомендаций и требований к их структуре, составу и научной обоснованности включаемой в клинические рекомендации информации» предусматривает возможность включения результатов клинических исследований, данных из научной литературы, т. е. законодатель официально признает важность таких источников информации для практикующих специалистов.

Таким образом, необходимо четко разграничивать с точки зрения юриспруденции понятия «источник права» и «источник информации», однако анализ актуального законодательства показывает, что при определенных ситуациях, например при отсутствии источника права, в дело вступают источники информации, которые могут быть приняты в расчет, в т. ч. судебными органами. Врач-патологоанатом должен в обязательном порядке знать основные нормативные правовые акты, которые регулируют его деятельность, осуществлять мониторинг законодательства и быть в курсе основных достижений медицинской науки, поскольку публикация в научном журнале уже завтра может быть реализована в национальном законодательстве.

Рентгеноморфологические сопоставления при кистозных заболеваниях легких

Самсонова М.В.[1, 2], Черняев А.Л.[1, 3, 4], Макарова М.А.[1, 4], Тимофеева А.С.[4]

[1]ФГБУ «Научно-исследовательский институт пульмонологии» ФМБА России, Москва

[2]ГБУЗ «Московский клинический научно-практический центр имени А.С. Логинова Департамента здравоохранения города Москвы», Москва

[3]ФГБНУ «Научно-исследовательский институт морфологии человека имени академика А.П. Авцына, РНЦХ имени академика Б.В. Петровского», Москва

[4]ФГАОУ ВО «Российский национальный исследовательский медицинский университет имени Н.И. Пирогова Минздрава России», Москва

X-ray-morphological comparisons in cystic diseases of the lung

Samsonova M.V.[1, 2], Chernyaev A.L.[1, 3, 4], Makarova M.A.[1, 4], Timofeeva A.S.[4]

[1]Federal State Budgetary Institution «Pulmonology Scientific Research Institute» under Federal Medical and Biological Agency of Russian Federation, Moscow

[2]A.S. Loginov Moscow Clinical Scientific Center of the Moscow Healthcare Department, Moscow

[3]Avtsyn research institute of human morphology of federal state budgetary scientific institution «Petrovsky national research centre of surgery», Moscow

[4]N.I. Pirogov Russian National Research Medical University, Moscow

Кистозные болезни легких относятся к редким (орфанным) болезням. Кисты легких — важный рентгеноморфологический признак, способствующий правильной постановке диагноза.

Цель исследования: описать патолого-анатомические и компьютерные особенности легочного лангергансоклеточного гистиоцитоза (ЛЛКГ) и лимфангиолейомиоматоза легких (ЛАМ).

Были изучены видеоторакоскопические биопсии легких от 133 больных: ЛАМ — 86 пациентов, ЛЛКГ — 47. Средний возраст больных при ЛАМ составил 41 ± 10 лет, при ЛЛКГ — 32 ± 11 лет. Всем больным перед взятием биопсии проводили компьютерную томографию легких высокого разрешения (КТВР). Было проведено гистологическое и иммуногистохимическое исследование кусочков ткани легких, полученных во время операций. В исследовании были использованы антитела к CD1a, SMA, HMB-45, CD207 (лангерин).

Описаны особенности кистозных изменений легких, выявленные при компьютерной томографии высокого разрешения, гистологические и иммуногистохимические изменения в стенках кистозных полостей и по их периферии у больных при легочном лангергансоклеточном гистиоцитозе и лимфангиолейомиоматозе. Многообразие причин возникновения кист в легких потребовало проведение дифференциальной диагностики с учетом возраста пациентов, данных КТВР, указывающих на локализацию процесса патологистологических изменений, включая иммунофентипические характеристики.

Ключевые слова: кистозные болезни легких, компьютерная томография, патологическая анатомия, лангергансоклеточный гистиоцитоз, лимфангиолейомиоматоз.

Введение

Кистозные заболевания легких — группа гетерогенных болезней, при которых ведущим рентгеноморфологическим синдромом является образование множественных кист в легких. Кисты представляют собой полости, заполненные воздухом, четко отграниченные от легочной паренхимы тонкой (< 2 мм) стенкой [1]. Предполагается, что причинами развития кистозных изменений в легких являются клапанная обструкция

терминальных бронхиол [2], ишемическое повреждение терминальных бронхиол с их последующей дилатацией [3], локальная деградация матриксных металлопротеиназ, подопланина при снижении антипротеазной защиты протеолитическими ферментами [4].

В 2015 г. эксперты Американского торакального общества предложили классификацию диффузных кистозных заболеваний легких (табл. 1) [5].

Основная масса заболеваний из приведенных в табл. 1 относятся к редким (орфанным) болезням, для которых кистозное поражение легких один из основных рентгеноморфологических признаков, способствующие правильной постановке диагноза. В настоящей работе проанализированы наиболее часто встречающиеся кистозные заболевания легких — легочный лангергансоклеточный гистиоцитоз легких (ЛЛКГ) и лимфангиолейомиоматоз легких (ЛАМ).

ЛЛКГ — редкое заболевание, характеризующееся инфильтрацией паренхимы легких специфическими дендритными клетками (CD1a+), носящими название клеток Лангерганса [6, 7]. Распространенность ЛЛКГ точно не установлена, но среди пациентов с диффузными паренхиматозными заболеваниями легких эта патология встречается примерно в 4–5 % наблюдений. Возраст пациентов колеблется от 20 до 40 лет. По данным одних авторов, среди заболевших преобладают мужчины, по данным других — женщины. Главным фактором риска ЛЛКГ в 95 % наблюдений является табакокурение (активные или бывшие курильщики, регулярный контакт с табачным дымом) [7]. Клетки Лангерганса впервые были описаны P. Langerhans, впоследствии Birbeck et al. обнаружили при электронно-микроскопическом исследовании, что клетки Лангерганса содержат в цитоплазме характерные гранулы или Х-тельца [7].

Предполагают, что дендритические клетки легких могут происходить из циркулирующих дендритических клеток под действием хемокинов, в результате дифференцировки предшественников под действием местных цитокинов, а также, возможно, в результате пролиферации предполагаемых клеток-предшественников непосредственно в легком, а также из легочных макрофагов, трансдифференцирующихся в ден-

ТАБЛИЦА 1. Классификация диффузных кистозных заболеваний легких [5]

Группа	Заболевания
Неопластические	ЛАМ, ЛЛКГ, нелангрегансоклеточные гистиоцитозы, болезнь Эрдгейма—Честера, первичные или метастатические новообразования (аденокарциномы, саркомы, лейомиомы)
Генетически детерминированные	Сидром Берта—Хогга—Дюбе, синдром Протея, синдром Эллерса—Данло, синдром Марфана, нейрофиброматоз, врожденная бронхолегочная дисплазия (мальформация)
Ассоциированные лимфопролиферативными заболеваниями	Фолликулярный бронхиолит, лимфоцитарная интерстициальная пневмония, синдром Шегрена; амилоидоз; болезнь депозитов легких цепей
Инфекционные	Пневмоцистная пневмония; стафилококковая инфекция, рецидивирующий респираторный папилломатоз, парагонимоз; кокцидомикоз
Ассоциированные интерстициальными заболеваниями легких	Гиперчувствительный пневмонит; десквамативная интерстициальная пневмония
Ассоциированные с табакокурением	ЛЛКГ; десквамативная интерстициальная пневмония; респираторный бронхиолит
Другие (смешанные)	Посттравматические псевдокисты; легкие «глотателей огня»; синдром гиперпродукции IgE, эндометриоз легких
Заболевания с кистоподобными изменениями	Эмфизема легких; бронхоэктазы, «сотовое легкое» при ИЛФ и ФГП

ЛАМ — лимфангиолейомиоматоз легких; ЛЛКГ — легочный лангергансоклеточный гистиоцитоз легких; ИЛФ — интерстициальный легочный фиброз, ФГП — фиброзный гиперчувствительный пневмонит

дритические клетки [8]. «Эпителиальный» тип дендритических клеток характеризуется экспрессией CD1a, E-кадгерина, лангерина и S-100 [9]. Клетки Лангерганса пролиферируют медленно, болезнь иногда спонтанно регрессирует, в конечной фиброзно-кистозной стадии заболевания число клеток Лангерганса снижается [7, 8].

ЛАМ — это редкое системное неопластическое заболевание, ассоциированное с развитием кистозных образований в легких, хилезных гидротораксов, опухолей диафрагмы, поддиафрагмальных отделов, почек, забрюшинной жировой клетчатки. В подавляющем большинстве наблюдений ЛАМ развивается у женщин детородного возраста [10].

Выделяют 2 варианта ЛАМ: спорадический и ассоциированный с туберозным склерозом [11]. Течение болезни неуклонно прогрессирующее. Активизация процесса отмечается во время беременности и родов, при приеме контрацептивных препаратов. Процесс пролиферации гладких мышц может захватывать и лимфатическую систему грудного и (или) брюшного отделов, сдавление которых может приводить к развитию хилоторакса и (или) хилезного асцита [10].

При дифференциальной диагностике ЛАМ с другими заболеваниями, при которых возможна пролиферация гладких мышц (в частности, при интерстициальном фиброзе), используют иммуногистохимические маркеры — α-актин гладких мышц (SMA), маркер меланомы (HMB-45), последний не выявляют в нормальных гладких мышцах. Кроме того, присутствие HMB-45 подтверждено при ретроперитонеальной форме ЛАМ, в ангиомиолипоме почки [10, 11].

Цель работы: провести рентгеноморфологические сопоставления двух кистозных заболеваний легких (ЛАМ и ЛЛКГ).

Материалы и методы

Были изучены видеоторакоскопические биопсии легких от 133 больных: ЛАМ — 86 пациентов, ЛЛКГ — 47. Средний возраст больных с ЛАМ составил 41 ± 10 лет, с ЛКГ — 32 ± 11 лет.

Всем больным перед взятием биопсии проводили компьютерную томографию легких высокого разрешения (КТВР).

Кусочки ткани легкого, полученные при операции, проводили по общепринятой методике, заливали в парафин и готовили срезы, которые окрашивали гематоксилином и эозином, пикрофуксином и фукселином. Для ИГХ-исследования использовались гистологические парафиновые срезы толщиной 3–4 мкм, которые наносили на высокоадгезивные стекла и высушивали в термостате при температуре 70 ºС в течение 2 ч. Окраска проводилась двухэтапным стрептавидин-биотин-пероксидазного методом с демаскировкой антигена и с использование моноклональных антител CD1a, SMA, HMB-45, к рецепторам прогестерона и эстрогена, CD 10 (Novocasrta, Великобритания), CD 207 (лангерин) (Cell Marque, США).

Результаты исследования

При КТВР у 39 пациентов с ЛЛКГ наблюдали множественные мелкие гомогенные центрилобулярные очажки с неправильными, но четкими контурами, редко превышающие размер в 5 мм, в единичных наблюдениях они достигали 1 см. У большинства пациентов имели место множественные очажки в сочетании с относительно толстостенными мелкими и более крупными тонкостенными кистами при толщине стенок менее или равной 2 мм.

В 85 % наблюдений кистозные полости локализовались в верхних и средних отделах легких с практически неизмененными базальными отделами (рис. 1 *а, б*). В 8 наблюдениях были выявлены только толстостенные полости при отсутствии очажков. В 2 наблюдениях у женщин кисты локализовались во всех отделах легких, которые не позволяли исключить ЛАМ. У 19 пациентов из 47 первым симптомом заболевания явились пневмотораксы.

При гистологическом исследовании были обнаружены перибронхиолярные гранулемы разнообразного состава типичного лапчатого вида, распространяющиеся на прилежащие межальвеолярные перегородки

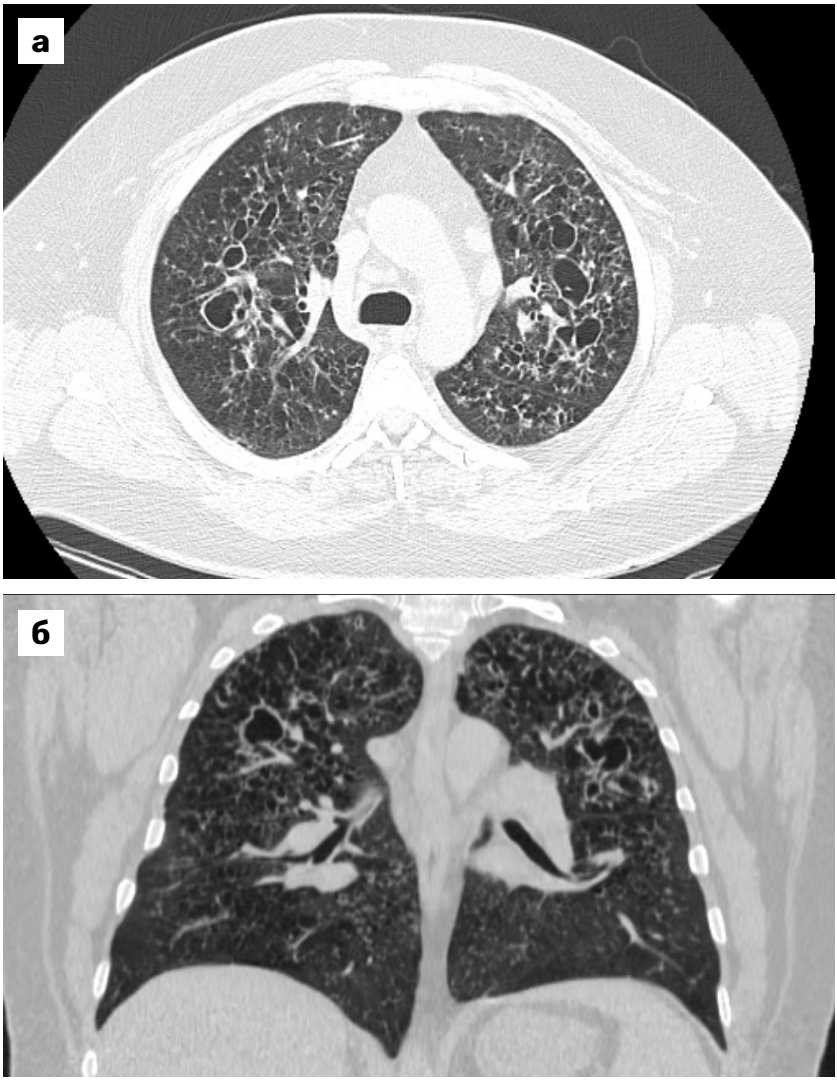

РИС. 1. КТ-томограммы легочного лангергансоклеточного гистиоцитоза легких. Кистозные полости с толстыми стенками, неправильной формы, локализующиеся преимущественно в верхних и средних долях:

а — аксиальный срез; *б* — фронтальный срез

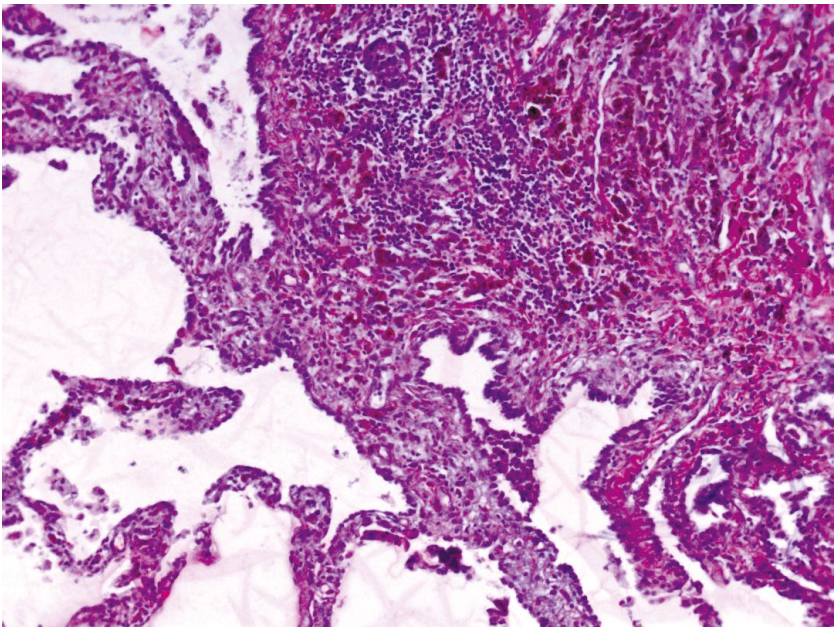

РИС. 2. Легочный лангергансоклеточный гистиоцитоз легких. Перибронхиальная гранулема неправильной формы, состоящая из гистиоцитов, пигментированных макрофагов, лимфоцитов. Окраска гематоксилином и эозином, ув. 100

(рис. 2). В составе гранулем наблюдали клетки Лангерганса, пигментированные макрофаги, эозинофилы, лимфоциты, плазматические клетки (рис. 3), фибробласты, изредка встречались гигантские клетки инородных тел. Наличие пигментированных макрофагов в составе гранулем и в просветах альвеол отражает приверженность к курению. Помимо гранулем характерной лапчатой формы, обнаруживали гранулемы неправильной формы, а также инфильтраты различной величины.

У 12 пациентов наблюдали участки интерстициального фиброза с наличием кистозных полостей, выстланных однорядным кубическим эпителием, в стенках которых определяли очаговые лимфогистиоцитарные инфильтраты. При проведении рентгеноморфологических сопоставле-

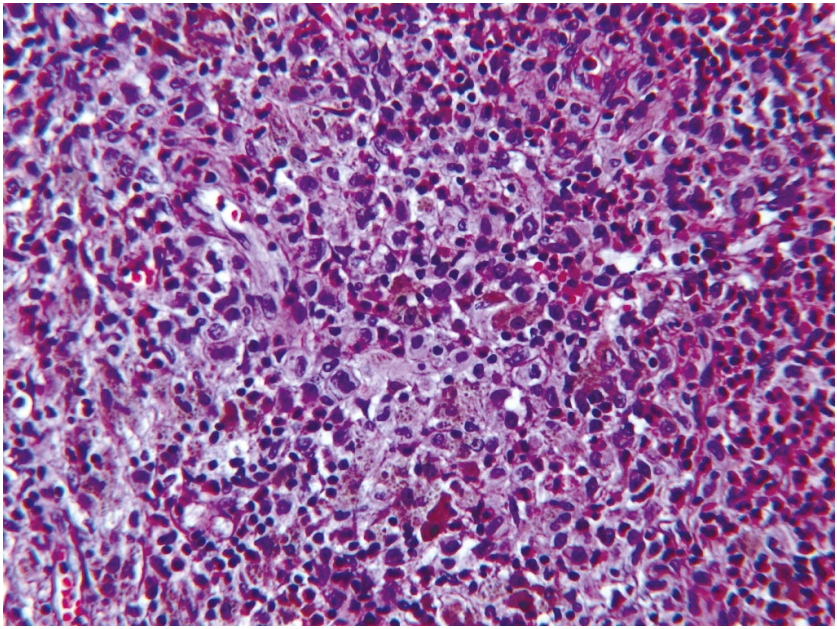

РИС. 3. Легочный лангергансоклеточный гистиоцитоз легких. Полиморфноклеточный состав гранулемы: гистиоциты, лимфоциты, эозинофилы, пигментированные макрофаги. Окраска гематоксилином и эозином, ув. 400

ний фиброзные изменения при гистологическом исследовании были выявлены у пациентов с толстостенными полостями. При иммуногистохимическом исследовании в составе гранулем были выявлены клетки Лангерганса, положительно окрашенные CD1a и (или) CD 207 (лангерин) (рис. 4).

На КТВР при ЛАМ обнаруживали множественные от 2–5 мм кисты округлой формы, не сливающиеся между собой, диаметром единичные достигали размера 25–30 мм, кисты располагались во всех долях (рис. 5).

При гистологическом исследовании в ткани легкого были выявлены тонкостенные полости, местами с наличием гладкомышечных разрас-

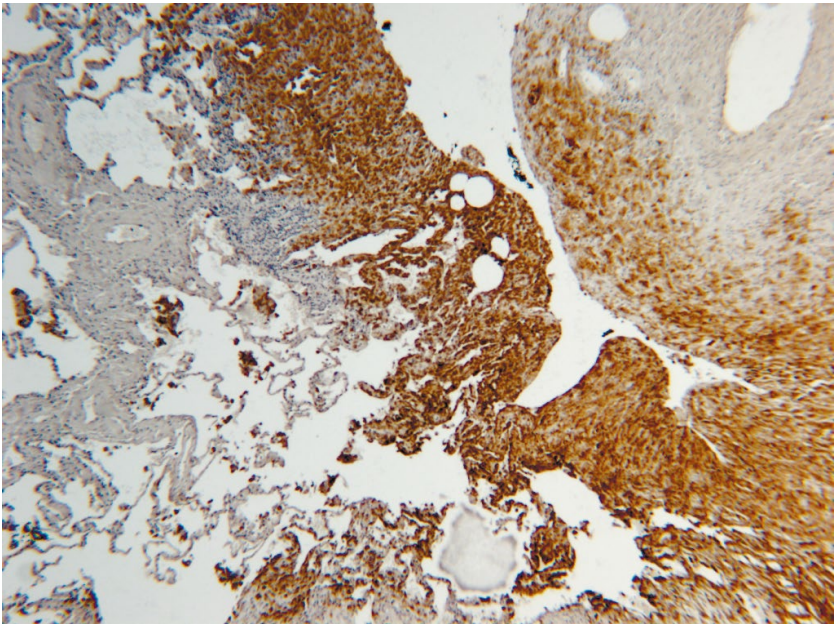

РИС. 4. Легочный лангергансоклеточный гистиоцитоз легких. Экспрессия лангерина (CD 207) в гранулеме. Иммуногистохимическая реакция, ув. 40

таний в виде узелков или полосок, состоящих из компактно собранных атипичных пролиферирующих гладкомышечных клеток удлиненной, веретеновидной или овальной формы. Такие же узелки были выявлены вокруг бронхиол, в межальвеолярных перегородках, вокруг артерий, вен, лимфатических протоков и в плевре. Наиболее часто гладкомышечные узелки встречались в стенках мелких воздушных кист (рис. 6). Кроме того, были обнаружены скопления эритроцитов и гемосидерина в полостях альвеол. У 15 пациентов имело место кровохарканье, у 22 наблюдали хилоторакс. При иммуногистохимическом исследовании в гладкомышечных узелках наблюдали положительную реакцию с α-актином гладких мышц (SMA) и маркером меланомы (HMB-45) (рис. 7). В 5 наблюдениях HMB-45 был обнаружен в ангиомиолипомах почек и в 2 — в лимфангимиолипомах забрюшинного пространства. Предполагают, что кисты образуются вследствие воздушной ловушки в брон-

РИС. 5. КТ-томограмма лимфангиолейомиоматоза легких. Множественные кистозные полости во всех отделах легких среди неизмененной ткани легких

хиолах, сдавленных в результате пролиферации гладких мышц и нарушением структуры эластических волокон в участках гладкомышечных разрастаний.

В 2 наблюдениях при ЛАМ при КТ-исследовании наряду с кистозными полостями также были выявлены множественные мягкотканной плотности очажки размером 2–5 мм, локализующиеся диффузно в паренхиме легких (рис. 8). При гистологическом исследовании в легких у этих пациентов были выявлены множественные образования, представленные дистелектазированными альвеолами с пролиферацией альвеолоцитов II типа (рис. 9). Такие изменения характерны для нодулярной гиперплазии альвеолоцитов. У этих пациенток ЛАМ был ассоциирован с туберозным склерозом, что было подтверждено генетическим исследованием, выявившем мутации в гене TSC2.

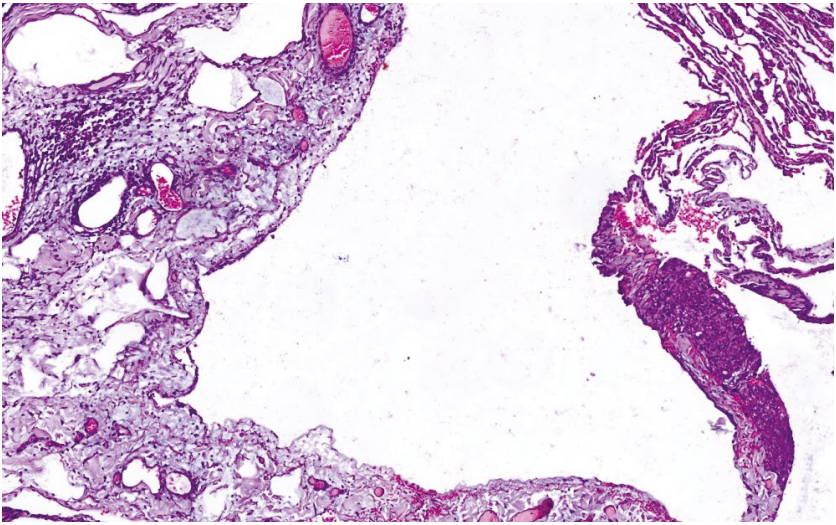

РИС. 6. Лимфангиолейомиоматоз легких. Гладкомышечный узелок в стенке кистозной полости. Окраска гематоксилином и эозином, ув. 60

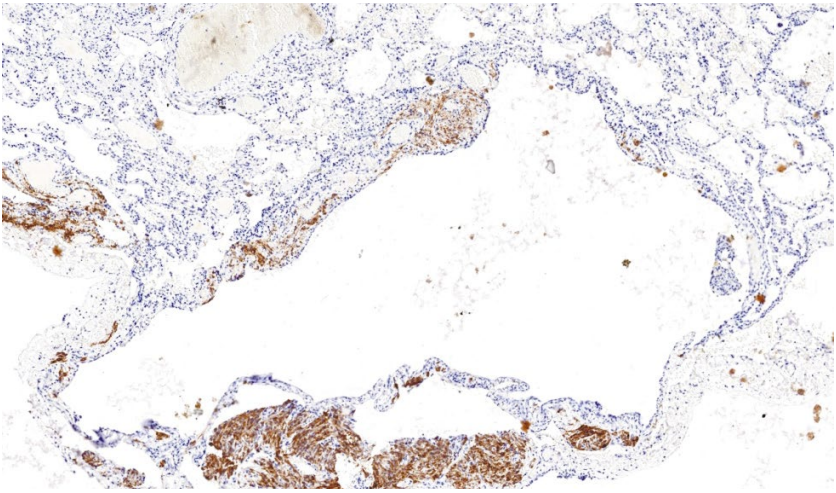

РИС. 7. Лимфангиолейомиоматоз легких. Гладкомышечные узелки в стенке кистозной полости. Иммуногистохимическая реакция, HMB-45, ув. 60

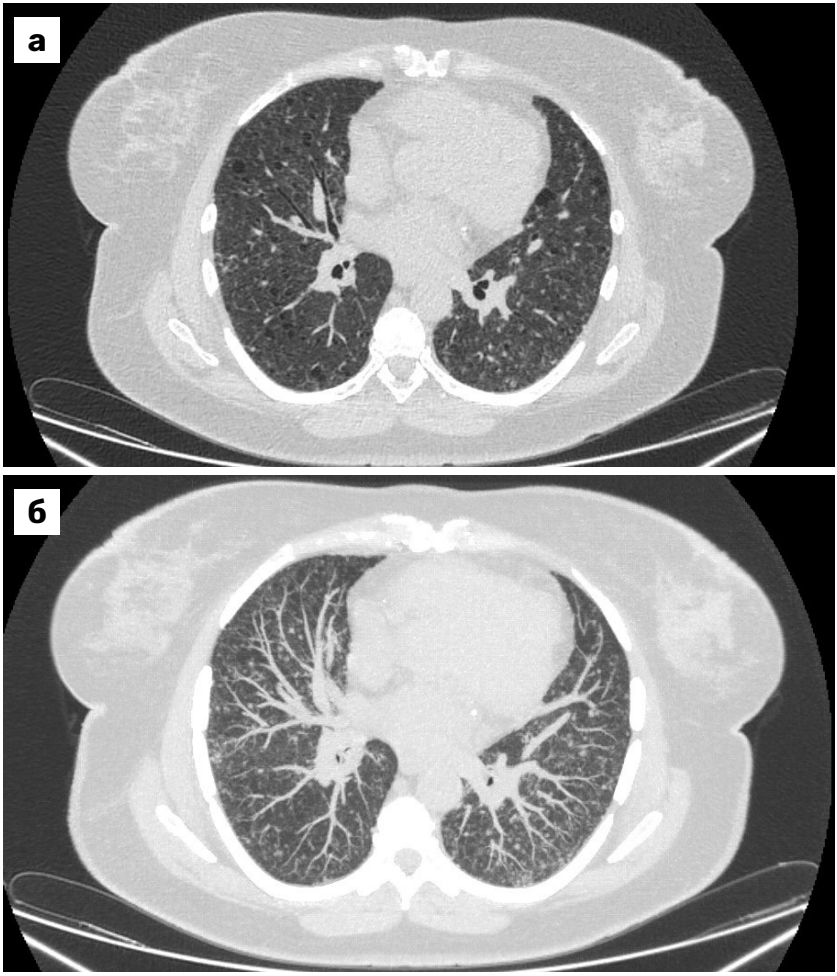

РИС. 8. КТ-томограмма лимфангиолейомиоматоза легких, туберозный склероз. Немногочисленные тонкостенные полости в сочетании с узелками:

а — аксиальный срез; *б* — аксиальный срез, MIP-реформация

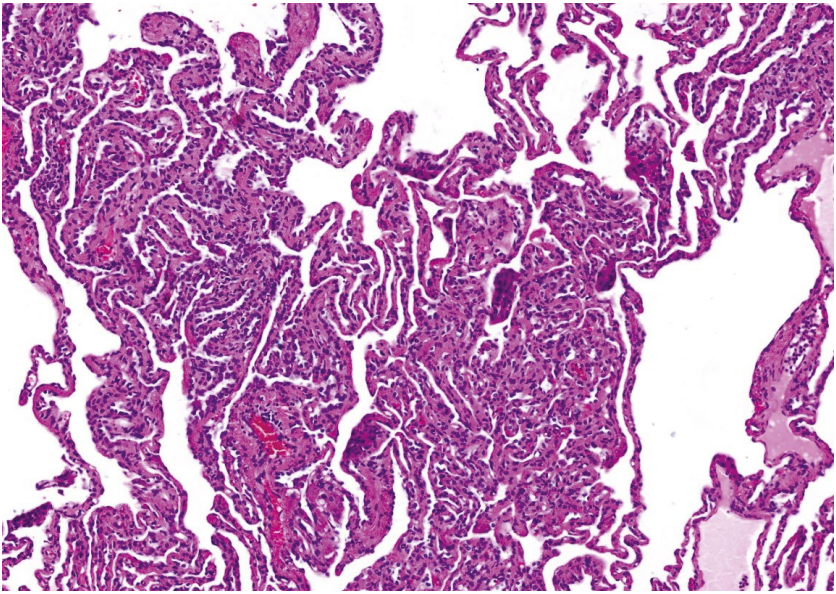

РИС. 9. Лимфангиолейомиоматоз легких, туберозный склероз. Нодулярная гиперплазия пневмоцитов, ув. 40

Обсуждение результатов исследования

Полостные образования в легких при КТВР делят на кисты, буллы и соты. Соты имеют толщину стенки менее 2 мм среди неизмененной ткани легких; буллы имеют толщину стенки менее 1 мм, а их диаметр более 1 см, толщина стенок сот равняется 1–3 мм, диаметр колеблется от 3 до 10 мм [12]. Диффузные кистозные изменения легких возникают при ЛАМ, ЛЛКГ, синдроме Берта—Хогга—Дюбе, при лимфоцитарной интерстициальной пневмонии, возникающей при лейкозах и лимфомах, при первичных и метастатических злокачественных образованиях, при врожденной аденоматозной мальформации легких, реже при пневмоцистной и стафилококковой пневмониях [5].

Кистозные болезни легких чаще возникают при орфанных заболеваниях, однако у многих из них кисты не является облигатным симптомом

[13]. При ЛАМ и ЛЛКГ образование кист в ткани легких — неотъемлемый рентгеноморфологический признак, играющий основную роль для правильной постановки диагноза. ЛАМ и ЛЛКГ — наиболее частые кистозные болезни легких, имеющие яркую рентгеноморфологическую картину, однако во многих случаях требуется дифференциальная диагностика с другими заболеваниями [5, 13].

ЛАМ и ЛЛКГ часто протекают бессимптомно, дебютируя спонтанными рецидивирующими пневмотораксами, имеют сходную клиническую картину, что затрудняет правильную диагностику этих заболеваний [5,12].

Клиническими проявлениями ЛАМ являются: одышка, кашель, кровохарканье, боли в грудной клетке, усиливающиеся при дыхании, появление рецидивирующего хилоторакса, которые часто совпадают с менструацией. При ЛАМ возможны 3 основных процесса связанные с развитием кист: 1) расширение легочных ацинусов в результате односторонней обструкции терминальных бронхиол и поступления через них воздуха; 2) ишемия в результате некроза стенок терминальных и респираторных бронхиол; 3) ремоделирование ткани легких в результате действия протеолитических ферментов [13]. Дополнительным признаком, указывающим на ЛАМ, являются ангиомиолипомы почек и лимфангиолипомы забрюшинной жировой клетчатки. Гистологическим маркером дифференциального диагноза при ЛАМ является наличие кистозных полостей с гладкомышечными узелками в их стенках с положительной ИГХ реакцией с HMB-45. [10].

При диагностике ЛАМ следует учитывать критерии, установленные Европейским респираторным обществом (ERS) в 2010 г. В случае определенной картины ЛАМ проведения патолого-анатомического исследования не является необходимым. Определенный ЛАМ может быть диагностирован на основании характерной КТВР-картины плюс любой из следующих клинических признаков: 1) рентгенологический или патологический диагноз ангиомиолипомы почки (АМЛ); 2) хилоторакс или хилезный асцит; 3) патологический диагноз лимфангиолейомиомы или поражения лимфатических узлов ЛАМ; 4) комплекс туберозного склероза (ТСК). Важно тщательно оценивать внелегочные проявления, такие как АМЛ в почках, опухоль забрюшинного пространства или сме-

шанные плотные и жидкостные кистозные образования в малом тазу [10].

Согласно рекомендациям ERS для ЛАМ на КТВР должно быть более не менее 2 кист. Менее 10, но более 2 кист считается согласующимся с вероятным диагнозом ЛАМ. Кисты легких обычно имеют размер от 2 до 5 мм в диаметре, но часто встречаются и более крупные кисты. ЛАМ на КТ подразделяется на легкую (I степень), умеренную (II степень) и тяжелую (III степень) выраженности. Объемная доля занимаемых кист по отношению к паренхиме легкого менее одной трети легочного поля определяется как степень I, более двух трети — как степень III, от одной трети до двух третей — как степень II. КТВР-картина II или III степени обычно является диагностической для ЛАМ [14].

Диагноз ЛЛКГ устанавливают на основании клинических проявлений в виде медленно нарастающей одышки, развития спонтанного пневмоторакса, несахарного диабета у молодых людей в возрасте 20–40 лет с анамнезом активного курения с раннего возраста. Медиана выживаемости с момента постановки диагноза составляет 12,5–13 лет. При ЛЛКГ на КТВР выявляют очажки неправильной формы диаметром от 1 до10 мм, как правило сосредоточенные вокруг терминальных бронхиол. При КТВР кистозные полости обычно появляются на более поздних стадиях заболевания, могут варьироваться по толщине стенок от типичных тонкостенных кист до толстостенных полостей, как правило, располагаются в верхних и средних долях с сохранением реберно-диафрагмальных углов.

При гистологическом исследовании обнаруживают, как правило, типичные гранулемы лапчатого вида, описанные выше. На более поздних стадиях ЛЛКГ во многих случаях число клеток Лангерганса может уменьшаться, а иногда и вовсе отсутствовать. При этом наблюдается заметное расширение воздушного пространства с фиброзом межальвеолярных перегородок и звездчатыми бронхиолоцентрическими рубцами, при этом часто встречаются облитерированные ветви легочных артерий и вен, иногда с минерализацией эластики с сопутствующей гранулематозной реакцией, называемой «эндогенным пневмокониозом» [7, 8]. В случае классической клинико-рентгенологической картины и отсутствия сомнений в диагнозе морфологическая верификация не является

облигатной [15, 16]. Диагноз часто требует подтверждения с помощью иммуногистохимического исследования (CD1a, CD 207) криобиопсий и ВТС биопсии легкого. ЛЛКГ на стадии изолированных очаговых изменений легких необходимо дифференцировать от саркоидоза легких, диссеминированного туберкулеза, силикоза и других пневмокониозов, метастатического поражения легких. Наиболее сложны для дифференциальной диагностики наблюдения ЛАМ, ассоциированные с туберозным склерозом, при которых возможно развитие нодулярной гиперплазии пневмоцитов, при этом рентгенологическая картина может быть сходной ЛЛКГ. В этих ситуациях необходима морфологическая верификация.

Заключение

Диффузные кистозные заболевания легких возникают в результате множества патофизиологически различных процессов. К наиболее часто встречающимся в практике относят ЛЛКГ и ЛАМ. Клиническая картина этих заболеваний во многом схожа, поэтому при дифференциальной диагностике ключевую роль играют рентгенологическое и патогистологическое исследования.

Литература

1. *Hansell D.M., Bankier A.A., MacMahon H., McLoud T.C., Müller N.L.* et al. Fleischner Society: Glossary of terms for thoracic imaging. Radiology. 2008; 246(3): 697–722.
2. Kikuchi E., Kinoshita I., Yamazaki K., Itoh T., Shimizu T. et al. Epithelioid sarcoma presenting as pulmonary cysts with cancer antigen 125 expression. Respirology. 2006; 11(6): 826–829.
3. *Ohdama S., Akagawa S., Matsubara O., Yoshizawa Y.* Primary diffuse alveolar septal amyloidosis with multiple cysts and calcification. Eur Respir J. 1996; 9(7): 1569–1571.
4. *Colombat M., Caudroy S., Lagonotte E., Mal H., Danel C.* et al. Pathomechanisms of cyst formation in pulmonary light chain deposition disease. Eur Respir J. 2008; 32(5): 1399–1403.

5. *Gupta N., Vassallo R., Wikenheiser-Brokamp K.A., McCormack F.X.* Diffuse cystic lung disease. Part I. Am J Respir Crit Care Med. 2015; 191(12): 1354–1366.
6. *Favara B.E., Feller A.C., Pauli M., Jaffe E.S., Weiss L.M.* et al. Contemporary classification of histiocytic disorders. The WHO Committee on Histiocytic/Reticulum Cell Proliferations. Reclassification Working Group of the Histiocyte Society. Med Pediatr Oncol. 1997; 29(3): 157–166.
7. *Travis W.D., Borok Z., Roum J.H., Zhang J., Feuerstein I.* et al. Pulmonary Langerhans cell granulomatosis (histiocytosis X). A clinicopathologic study of 48 cases. Am J Surg Pathol. 1993; 17(10): 971–986.
8. *Samuel P., Hammar S.P., Allen T.C.* Histiocytosis and storage diseases. Dail and Hammar's Pulmonary Pathology. Eds. J.F. Tomashefski Jr., P.T. Cagle, C.F. Farver, A.E. Fraire. 3rd ed. Vol. 1. Springer: Verlag New York. 2008; 600–650.
9. *Vermaelen K., Pauwels R.* Pulmonary dendritic cells. Am J Respir Crit Care Med. 2005; 172(5): 530–551.
10. *Johnson S.R., Cordier J.F., Lazor R., Cottin V., Costabel U.* et al. European Respiratory Society guidelines for the diagnosis and management of lymphangioleiomyomatosis. Eur Respir J. 2010; 35(1): 14–26.
11. *Sullivan E.J.* Lymphangioleiomyomatosis: A review. Chest. 1998; 114(6): 1689–1703.
12. *Raoof S., Bondalapati P., Vydyula R., Ryu J.H., Gupta N.* et al. Cystic lung diseases algorithmic approach. Chest. 2016; 150(4): 945–965.
13. *Clarke B.E.* Cystic lung disease. J Clin Pathol. 2013; 66(10): 904–908.
14. *Xu K.F., Lo B.H.* Lymphangioleiomyomatosis: differential diagnosis and optimal management. Ther Clin Risk Manag. 2014; 10: 691–700.
15. *Gupta N., Finlay G.A., Kotloff R.M., Strange C., Wilson K.C.* et al. Lymphangioleiomyomatosis diagnosis and management: High-resolution chest computed tomography, transbronchial lung biopsy, and pleural disease management. An Official American Thoracic Society/Japanese Respiratory Society Clinical Practice Guideline. Am J Respir Crit Care Med. 2017; 196(10): 1337–1348.
16. *Suri H.S., Yi E.S., Nowakowski G.S., Vassallo R.* Pulmonary langerhans cell histiocytosis. Orphanet J Rare Dis. 2012; 7: 16.

Роль методов лучевой диагностики при оценке случаев насилия над детьми

Солодовник Ю.А.[1], Голосеев К.Ф.[2]

[1]Казенное учреждение Ханты-Мансийского автономного округа — Югры «Бюро судебно-медицинской экспертизы», Ханты-Мансийск

[2]Детская краевая клиническая больница Министерства здравоохранения Краснодарского края, Краснодар

The role of radiation diagnostic methods when assessing cases of violence against children

Solodovnik Y.A.[1], Goloseev K.F.[2]

[1]The state institution of the Khanty-Mansiysk Autonomous Okrug — Yugra «Bureau of Forensic Medical Examination», Khanty-Mansiysk

[2]Children's Regional Clinical Hospital of the Ministry of Health of the Krasnodar Territory, Krasnodar

Установление давности образования повреждений, их механизма, а также причины смерти в случае систематического истязания ребенка в условиях неочевидности является сложной задачей. Решение этих вопросов требует от комиссии экспертов всестороннего анализа объективных источников информации и специальной литературы.

Ключевые слова: судебно-медицинская служба, защита детей, насилие детей, синдром жестокого обращения.

Введение

Проведение судебно-медицинской экспертизы в случаях систематического истязания малолетнего является одним из самых малоосвещаемых видов экспертных исследований. Это обстоятельство объясняется

недостаточной доказательной базой и высокой латентностью преступлений. Эта категория уголовных дел возбуждается лишь в 20 % случаев, значительная их часть прекращается по различным основаниям на стадии предварительного расследования, а число осужденных по данной статье в целом по России ежегодно оказывается почти в 3 раза меньше числа зарегистрированных преступлений [1].

В настоящее время преступления в отношении детей являются объектом специального криминологического внимания — их расследование находится под особым контролем Главного следственного управления Следственного комитета РФ; наблюдается неуклонный рост судебно-медицинских экспертиз в отношении детей, что повышает требования к качеству их проведения [1].

Цель: показать возможность установления давности и механизма образования повреждений при систематическом истязании малолетнего, причины смерти, с учетом данных анализа лучевых исследований и материалов уголовного дела.

Анализ материалов уголовного дела

Малолетний Н., 2 года и 9 мес., проживал с матерью и ее сожителем, ранее несудимым гр. С. Отчим мальчика в период с 01.11.2018 до 05.04.2019 г систематически совершал насильственные действия в отношении ребенка, истязал его, постоянно причиняя ему физическую боль и моральные страдания.

В период с 02.04.2019 по 04.04.2019 г. ребенок находился дома с отчимом. Последний вышел в магазин, а когда вернулся, то обнаружил, что «ребенок застрял головой в велотренажере». Увидев это, он решил сфотографировать ребенка и отправил фотографию матери. На следующий день отчим посадил мальчика на включенный обогреватель. Поводом к этому, с его слов, послужило «плохое поведение ребенка».

05.04.2019 г., согласно протоколу допроса подозреваемого, мать пошла на работу, он и ребенок остались дома. В ее отсутствие подозреваемый

решил искупать ребенка. Он набрал воды в ванну, посадил туда ребенка, а сам отправился в другую комнату, где в течение 20 мин разговаривал по телефону. Вернулся в ванную комнату и увидел, что ребенок лежит вверх спиной, вниз лицом в ванне. Он достал его оттуда, заметив, что у него на лбу «пятно красно-фиолетового цвета и припухлость». Стал самостоятельно оказывать первую медицинскую помощь, хлопая ладонью по спине, и через какое-то время позвонил матери и сказал, чтобы она вызвала бригаду СМП.

Что произошло с ребенком, отчим не пояснил, сказав, что он ничего не слышал, т. к. был в другой комнате.

За весь указанный период мать в правоохранительные органы не обращалась. Когда ей задали вопрос на этапе следствия: «Почему вы не расстались со своим сожителем?» — она сказала, что «надеялась, что он исправится, и она сможет создать полноценную семью».

В качестве свидетеля была допрошена подруга матери погибшего мальчика. Она пояснила, что какое-то время мать, ее погибший ребенок и сожитель проживали у нее дома. Она обратила внимание, что когда приходил отчим, то ребенок старался спрятаться от него и затихал. Мальчик всегда говорил про отчима: «Тихо, дядя идет!», при этом он демонстрировал нанесение ударов руками по ягодицам. Однажды, когда свидетель переодевала мальчика, она заметила у него на ягодицах обширный багрово-синюшный кровоподтек. Свидетель спросила у матери, бьет ли сожитель ее сына, на что та ответила: «Бывает, когда тот капризничает». Свидетель указала на то, что сожитель постоянно устраивал скандалы, применял физическую силу не только по отношению к ребенку, но и к матери.

Мать погибшего ребенка в ходе следственных действий не была признана потерпевшим лицом. Ей присвоили процессуальный статус свидетеля, ввиду отсутствия с ее стороны заявления об испытании моральных страданий вследствие смерти ее ребенка по вине сожителя.

Из показаний оперуполномоченного уголовного розыска известно, что подозреваемый часто менял показания, поведение его было пуг-

ливым. В ходе проведения оперативных мероприятий подозреваемый признался, что время от времени лично наносил ребенку побои, наказывал его за проступки, прижигал ягодицы, сажая его на включенный электрообогреватель.

Подозреваемым были даны показания, согласно которым он в ноябре 2018 г. в ходе «воспитательного процесса» сына своей сожительницы нанес удар ладонью руки в область ягодицы, после чего поставил его в угол комнаты. 05.04.2019 г. в утреннее время, около 9 ч 30 мин, он наполнил водой ванну, посадил в нее ребенка и вышел в другую комнату. Там он провел около 15–20 мин, разговаривая по телефону. После того он вернулся в ванную комнату и обнаружил ребенка без сознания. Пытался оказывать ему помощь: стучал рукой по спине, делал искусственное дыхание. Подозреваемый признал, что утопление ребенка произошло по его вине, в результате недосмотра.

Согласно заключению судебной амбулаторной комплексной психолого-психиатрической экспертизы, признаков какого-либо психического заболевания не выявлено. Подэкспертный мог отдавать отчет своим действиям и руководить ими в полном объеме как в период совершения правонарушений, так и на момент проведения экспертизы; в применении принудительных мер медицинского характера не нуждался.

Догоспитальный этап

Через 3 мин после вызова скорой медицинской помощи на место происшествия прибыла реанимационная бригада. На момент осмотра ребенок находился в агональном состоянии. Уровень сознания — кома III. Кожный покров мраморного цвета. Температура тела — 32 °С. Брадипноэ. Зрачки широкие, на свет не реагируют. ЧСС более 180 в мин. Выполнен осмотр, санация верхних дыхательных путей, установлена ларингеальная маска, начато введение 100% кислорода; введены глюкокортикостероиды, диуретики. Начато согревание. С направительным диагнозом «утопление. ЧМТ?» ребенок транспортирован в районную больницу. При транспортировке зафиксирована остановка кровообращения. Начато проведение реанимационных мероприятий. Сердечная деятельность восстановлена.

1-й стационар (районная больница)

На момент поступления в районную больницу ребенок находился в агональном состоянии. Констатирована клиническая смерть. В результате проведения реанимационных мероприятий сердечная деятельность восстановлена. После относительной стабилизации состояния ребенок транспортирован санитарно-авиационным транспортом в окружную больницу с направительным диагнозом «утопление. ЧМТ?».

2-й стационар (окружная больница)

При поступлении состояние ребенка было оценено как крайне тяжелое, что обусловлено неврологической симптоматикой, дыхательной недостаточностью, анаболическими и микроциркуляторными нарушениями.

Выполнена компьютерная томография головного мозга с внутривенным контрастированием. Диагностирована «распространенная субдуральная гематома над поверхностью обеих гемисфер мозга. Подапоневротические гематомы лобной области и теменной области слева».

К концу 1-х сут установлен диагноз «смерть головного мозга».

При поступлении ребенка в лечебное учреждение выполнен осмотр следователем следственного комитета при участии специалиста в области судебной медицины. Установлены многочисленные кровоподтеки на голове, туловище и конечностях, термические ожоги обеих ягодиц. Выполнена фотосъемка повреждений.

После осмотра была допрошена мать мальчика, которая пояснила, что по прибытии домой она увидела множественные повреждения на теле ребенка, утром перед ее уходом на работу этих повреждений не было. Также мать видела, что у ребенка во время транспортировки были «прикушены язык и губы», однако эти повреждения не были указаны в истории болезни и протоколе осмотра.

Множественные кровоподтеки в области спины, со слов отчима, причинил он, когда проводил непрямой массаж сердца, «хлопая ладонью ребенка по спине».

Смерть ребенка наступила на 97-е сут пребывания в лечебном учреждении при прогрессировании симптоматики полиорганной недостаточности.

Заключительный диагноз: синдром жестокого обращения с ребенком. Тяжелая ЗЧМТ. Ушиб головного мозга тяжелой степени. Субдуральное кровоизлияние поверхности обеих гемисфер и области серпа головного мозга. Подапоневротическая гематома лобной области. Утопление. Состояние после клинической смерти. Успешное восстановление сердечно-легочной деятельности (от 05.04.2019). Постреанимационная болезнь. Постгипоксический отек головного мозга.

Осложнение основного: отек, вклинение головного мозга. Кардиопатия на фоне основного заболевания. Остановка сердца с успешным восстановлением сердечно-легочной деятельности (от 05.04.2019). Острая гипоксическая энцефалопатия на фоне утопления (от 05.04.2019). Субарахноидальное кровоизлияние обеих гемисфер в межполушарное пространство.

Сопутствующий. Перелом правой ключицы со смещением отломков. Термические ожоги II степени задней поверхности обоих бедер в стадии эпителизации. Множественные кровоподтеки головы, туловища и конечностей.

Анализ проведенных судебно-медицинских экспертиз

На этапе предварительного следствия было проведено 4 судебно-медицинские экспертизы, одна из них была комиссионная.

1-я экспертиза проводилась по результатам осмотра ребенка в лечебном учреждении. Указаны наружные повреждения, установлена их давность, степень тяжести вреда, причиненного здоровью. Остальные повреждения эксперт оставил без оценки, сославшись на необходимость предоставления медицинских документов.

2-я экспертиза проведена по медицинской карте стационарного больного. Эксперт подтвердил диагноз «тяжелая черепно-мозговая травма», квалифицировал ее как причинившую тяжкий вред здоровью.

Определить давность образования закрытой черепно-мозговой травмы не представилось возможным, ввиду недостаточного описания ее в медицинской документации.

Давность образования перелома ключицы не определена в связи с отсутствием лучевых методов исследования. Соответствующее ходатайство экспертом направлено не было.

В рамках 3-й экспертизы проведено исследование трупа ребенка, экспертом проанализирована медицинская карта стационарного больного. На вскрытии — отек головного мозга, двусторонняя полисегментарная пневмония, консолидированный перелом ключицы.

В диагноз вынесена тяжелая черепно-мозговая травма. Между ней и гибелью ребенка установлена прямая причинно-следственная связь.

Диагноз «утопление» в выводах не фигурирует.

Не исследовав рентгенограммы, эксперт заключает, что перелом ключицы образовался не менее чем за 3 нед. до госпитализации. Обоснования этого вывода нет.

Органами предварительного следствия была назначена комиссионная судебно-медицинская экспертиза. В состав комиссии вошли судебно-медицинский эксперт, оториноларинголог и педиатр. Исследованы материалы уголовного дела, медицинские карты и рентгенограммы. Рентгенограммы исследованы судебно-медицинскими экспертами без участия профильного специалиста. Результаты компьютерной и магнитно-резонансной томографии экспертами не запрашивались.

Подтвержден диагноз «тяжелая ЧМТ», которая, по мнению экспертов, «образовалась в результате толчков, таскания за уши, поднятия ребенка за одежду, т. е. чрезмерных насильственных действий со стороны постороннего человека». Как это удалось установить комиссии экспертов, неизвестно.

Диагноз «утопление» комиссией исключен. Обоснования вывода нет.

Единолично исследовав рентгенограммы, эксперты пришли к выводу, что имеют место признаки консолидации и перелом образовался за 3 нед. до событий 5 апреля.

Таким образом, при проведении 4 экспертиз на этапе предварительного следствия не были изучены все объективные источники информации. Состав комиссии экспертов не включал всех требуемых специалистов, а выводы не имели своего обоснования.

Действия гр. С органами следствия квалифицированы по ч. 4 ст. 111 УК РФ, п. «г» ч. 2 ст. 117 УК РФ как умышленное причинение тяжкого вреда здоровью, опасного для жизни человека, в отношении малолетнего лица; причинение физических или психических страданий путем систематического нанесения побоев либо иными насильственными действиями.

По предъявленному обвинению по ч. 4 ст. 111 УК РФ вину не признал. В совершенном преступлении в части истязания ребенка раскаивался и очень сожалел. Признал себя виновным в том, что оставил ребенка без присмотра в ванной, повреждения ребенку не наносил и его смерти не желал.

Уголовное дело было направлено в суд.

Отсутствие в комиссии профильных экспертов и, как следствие, необоснованность выводов послужили поводом для назначения 5-й комиссионной судебно-медицинской экспертизы.

На разрешение экспертов были поставлены вопросы о причине смерти, давности и механизме образования повреждений.

При получении в производство экспертизы сразу же было направлено ходатайство о предоставлении медицинских документов от первого до последнего дня жизни мальчика, всех записей лучевых методов исследований. В состав комиссии вошли рентгенолог, нейрохирург и эксперт отдела медицинской криминалистики.

Проведение настоящей экспертизы начато с исследования объективных источников информации. Коллегиально были изучены записи лучевых методов исследования.

Выявлено

1. В лобной области по условно срединной линии и теменной области слева очаговые изменения в мягких тканях (кровоизлияния), имеющие плотность 80 единиц Хаунсфилда, что соответствует свежему геморрагическому компоненту, а также отек мягких тканей в области повреждений.
2. По данным КТ и МРТ головного мозга: диффузное симметричное снижение плотностных характеристик головного мозга с потерей дифференцировки на корковые отделы, белое вещество и подкорковые ядра. Это соответствует аноксическим изменениям головного мозга, т. е. кровоизлияния являются вторичными, постгипоксическими [2, 3, 4].
3. Жидкостный компонент в пазухе основной кости, плотностью 10 единиц Хаунсфилда.
4. Травматической патологии костной системы не выявлено.
5. Субдуральной гематомы, а также ушиба мозга тяжелой степени не выявлено.
6. КТ-картина легких соответствовала двусторонней аспирационной полисегментарной пневмонии. Субсегментарные ателектазы.
7. В подключичной области отмечалось неоднородное округлое образование с нечеткими наружными контурами, размерами 24 х 20 мм, плотность 38 HU (кровоизлияние). Полный косопоперечный перелом ключицы на границе наружной и средней третей.
8. Пристеночный компонент в правом главном бронхе.
9. Жидкостный компонент в желудке, тонком кишечнике однородной плотности.
10. При помощи лучевых методов был исследован характер перелома. Изображения просматривались в режимах «костного окна», «мягкотканного окна», выполнена 3D-реконструкция.

Выявлен полный косопоперечный перелом ключицы на границе наружной и средней третей. Имеются признаки растяжения на наружной по-

верхности кости и признаки сжатия на внутренней поверхности кости, что указывает на конструкционный (т. е. непрямой) характер перелома [5].

Смерть ребенка наступила вследствие механической асфиксии от закрытия дыхательных путей водой при утоплении. Данное патологическое состояние привело к развитию острой гипоксии, отеку головного мозга с вклинением миндалин мозжечка в край большого затылочного отверстия и впоследствии к гибели головного мозга, двусторонней аспирационной полисегментарной пневмонии.

Механическая асфиксия была квалифицирована как причинившая **тяжкий** вред здоровью. Между ней и наступлением смерти установлена прямая причинно-следственная связь.

Кроме того, комиссией обращено внимание на тот факт, что при осмотре врачом реанимационной бригады была зафиксирована гипотермия — 32 °С. Утверждать, что имело место переохлаждение организма невозможно, поскольку, во-первых, этот диагноз в медицинской карте нигде не указан, а гипотермия могла быть центрального генеза. Каких-либо иных данных, позволивших нам объяснить развитие гипотермии, не было.

Таким образом, при помощи лучевых методов исследования диагноз «закрытая черепно-мозговая травма, ушиб головного мозга тяжелой степени, субдуральная гематома» был исключен [2–4].

Изучив материалы уголовного дела, медицинские документы и данные лучевых методов исследования, на теле ребенка было установлено не менее 20 мест приложения силы.

С какими трудностями мы столкнулись?

В первую очередь — причинение повреждений в условиях неочевидности.

Затем — установление давности причинения повреждений конкретно 5 апреля, поскольку ребенок ежедневно подвергался насилию.

Методы определения давности повреждений:

1. Анализ заключения эксперта и фотоизображений повреждений при поступлении в лечебное учреждение.
2. Использование методов лучевой диагностики и определение плотности кровоизлияний в единицах Хаунсфилда.
3. Анализ материалов уголовного дела, в частности показаний матери, согласно которым, «множественных повреждений в области головы и спины в день совершения преступления она не видела».

Нами было установлено, что в день совершения преступления (05.04.2019) ребенку было причинено не менее 2 травматических воздействий тупым твердым предметом с ограниченной контактирующей поверхностью в области головы, одно и (или) более воздействий в область правой верхней конечности, которые привели к перелому правой ключицы, и не менее 5 воздействий в область спины.

Таким образом, версия обвиняемого о том, что ребенок упал в ванну, а повреждения на теле образовались в результате оказания ему медицинской помощи, нами была исключена.

Причинение повреждений в областях головы, ключицы и туловища в результате падения из положения стоя на плоскость экспертами исключено.

Несмотря на доводы, приведенные комиссией экспертов, и подтверждение их в судебном заседании, государственный обвинитель изменил предъявленное гр. С. обвинение по ч. 4 ст. 111 УК РФ в сторону его смягчения путем переквалификации деяния на ч. 1 ст. 109 УК РФ — причинение смерти по неосторожности.

Суд счел гр. С. виновным в совершении преступления, предусмотренного п. «г» ч. 2 ст. 117 УК РФ, и назначил ему наказание в виде лишения свободы сроком на 4 (четыре) года и 6 мес. с отбыванием наказания в исправительной колонии общего режима.

Анализируя данный случай, считаем необходимым обратить внимание на следующие моменты:

1. При поступлении в лечебное учреждение детей, пострадавших при невыясненных обстоятельствах, сотрудникам правоохранительных органов целесообразно незамедлительно организовать осмотр с участием специалиста в области судебной медицины. Практика показывает, что в медицинских документах повреждения редко описываются детально, что не позволяет судить о давности и механизме их причинения.
2. При осмотре проводить детальную фотосъемку повреждений с использованием цветовой шкалы Автандилова.
3. Судебно-медицинским экспертам отделов экспертизы трупов и живых лиц использовать методы лучевой диагностики, изучать объекты совместно с профильными специалистами. Если в учреждении отсутствуют специалисты нужного профиля, направлять ходатайство о включении внештатных сотрудников [6, 7].
4. В случае отсутствия профильного специалиста в составе комиссии отказываться от вынесения суждения о степени тяжести причиненного вреда здоровью.
5. При проведении судебно-медицинской экспертизы в отношении живых лиц включать в состав комиссии педиатра, в ряде случаев — клинического психолога. Особое внимание уделять физическому и нервно-психическому состоянию ребенка, признакам качества ухода за ним [1].
6. Изучение объективных источников информации — рентгенограмм, записей КТ, МРТ от первого до последнего дня лечения; сопоставление морфологии с клиническими проявлениями.
7. Полный состав комиссии экспертов, оценка оказания медицинской помощи на всех этапах [6, 7].
8. Изучение подлинников медицинских документов, материалов уголовного дела, материалов доследственной проверки и подробный экспертный анализ ситуации объективных источников информации.

Таким образом, показана важность изучения цифровых записей лучевых исследований, участия в составе комиссии опытных врачей-рентгенологов, использования возможностей методов лучевой диагностики для определения давности и механизма образования повреждений.

Кроме того, этот случай является примером недооценки экспертами объективных источников информации, поверхностного анализа

материалов уголовного дела, что привело к неверной квалификации преступления.

Литература

1. *Кеменева Ю.В.* Судебно-медицинская экспертиза состояния здоровья детей в случае пренебрежения их нуждами: Автореф. дис. … канд. мед. наук. М., 2019.
2. КТ- и МРТ-визуализация головного мозга. Подход на основе изображений. 2-е изд. Под ред. З. Румболдта, М. Кастильо, Б. Хуанга, А. Росси. М.: МЕДпрессинформ, 2020.
3. *Хостен Н., Либит Т.* Компьютерная томография головы и позвоночника. Под общей ред. Ш.Ш. Шотемора. М.: МЕДпресс-информ. 2013.
4. *Никифоров А.С., Коновалов А.Н., Гусев Е.И.* Клиническая неврология. Т. III, ч. 2: Основы нейрохирургии. М.: Медицина, 2004.
5. *Крюков В.Н., Саркисян Б.А, Янковский В.Э., Новоселов В.П., Клевно В.А.* и др. Диагностикум механизмов и морфологии переломов при тупой травме скелета. Т. 4. Механизмы и морфология повреждений грудной клетки и пояса верхней конечности. Новосибирск: Наука. Сибирская издательская фирма РАН, 1999.
6. Постановление Правительства РФ от 17 августа 2007 г. № 522 «Об утверждении Правил определения степени тяжести вреда, причиненного здоровью человека». https://base.garant.ru/12155259/#friends
7. Федеральный закон от 31 мая 2001 г. № 73-ФЗ «О государственной судебно-экспертной деятельности в Российской Федерации». https://base.garant.ru/12123142/

Танаторадиологическая дифференциальная диагностика мертворожденных и умерших новорожденных

Туманова У.Н., Быченко В.Г., Щеголев А.И.

ФГБУ «Национальный медицинский исследовательский центр акушерства, гинекологии и перинатологии имени академика В.И. Кулакова» Министерства здравоохранения Российской Федерации, Москва

Thanatoradiological differential diagnosis of stillborn and deceased newborns

Tumanova U.N., Bychenko V.G., Shchegolev A.I.

Academician V.I. Kulakov National Medical Research Center for Obstetrics, Gynecology and Perinatology Ministry of health of the Russian Federation, Moscow

В работе изучены возможности посмертной МРТ для дифференциальной диагностики признаков самостоятельного дыхания как критерия живорождения. В основу положены МРТ-патоморфологические сопоставления аутопсийного материала мертворожденных, включая мертворожденных после выполнения реанимационных мероприятий (группа 1), и тел новорожденных, умерших в возрасте от 2 ч до 36 сут (группа 2). Контрольную группу (группу 3) составили живые новорожденные в возрасте 1–7 сут с наличием самостоятельного дыхания и не имеющие патологии легких. В результате проведенного исследования установлено, что посмертная МРТ тел умерших новорожденных позволяет выполнить неинвазивную оценку наличия или отсутствия признаков самостоятельного дыхания, предоставив тем самым дополнительную объективную

информацию при патолого-анатомическом или судебно-медицинском вскрытии. Разработанный на основании данных посмертной МРТ способ определения оригинального показателя дыхания, а также двухэтапный алгоритм дифференциальной диагностики живорождения и мертворождения позволяют не только четко и однозначно определить наличие или отсутствие самостоятельного дыхания при рождении, но и дифференцировать самостоятельное дыхание от последствий выполненных реанимационных мероприятий.

Ключевые слова: мертворожденный, живорожденный, умерший новорожденный, самостоятельное дыхание, посмертная МРТ.

Введение

Проблема точной дифференциальной диагностики мертворожденных и умерших новорожденных, а соответственно, выявление и оценка признаков живо- или мертворождения актуальна как в судебно-медицинской практике, где результат диагностики является решающим при оценке тяжести совершенного преступления и, соответственно, влияет на выбор наказания, так и в патолого-анатомической работе для проведения полноценного исследования и корректного заполнения статистической информации и документальных свидетельств, обуславливающих социально-материальные блага для матери.

В этой связи задачей патологоанатома при исследовании тела новорожденного является оценка и подтверждение данных истории родов о живо- или мертворождении, а судебно-медицинского эксперта — первичное установление самого факта живо- или мертворождения.

При этом посмертное использование лучевых методов исследования позволяет более объективно, достоверно и неинвазивно провести дифференциальную оценку живо- и мертворождения. Это и классическое рентгенологическое исследование легких и желудочного-кишечного тракта (проба Диллона) [1], и использование современных методов лучевой диагностики, в частности компьютерной томографии (КТ) и магнитно-резонансной томографии (МРТ) [2].

Однако стоит отметить, что именно действующее законодательство определяет современные критерии для мертворожденных и умерших новорожденных, и, следовательно, знание его также необходимо для корректной дифференциальной диагностики.

В соответствии с действующим законодательством, а именно Федеральным законом от 21 ноября 2011 г. № 323-ФЗ «Об основах охраны здоровья граждан в Российской Федерации» в ст. 53 «Рождение ребенка» определено, что «моментом рождения ребенка является момент отделения плода от организма матери посредством родов». При этом «медицинские критерии рождения, в том числе сроки беременности, масса тела ребенка при рождении и признаки живорождения, а также порядок выдачи документа о рождении и его форма утверждаются уполномоченным федеральным органом исполнительной власти» [3].

В этой связи в актуальном приказе Министерства здравоохранения РФ от 13 сентября 2019 г. № 755н указано, что «Медицинскими критериями рождения являются: срок беременности 22 недели и более при массе тела ребенка при рождении 500 грамм и более (или менее 500 грамм при многоплодных родах) или в случае, если масса тела ребенка при рождении неизвестна, при длине тела ребенка при рождении 25 см и более» [4].

Живорождением же согласно приказу Минздравсоцразвития России от 27.12.2011 г. № 1687н «О медицинских критериях рождения, форме документа о рождении и порядке его выдачи» является наличие «у новорожденного признаков живорождения (дыхание, сердцебиение, пульсация пуповины или произвольные движения мускулатуры независимо от того, перерезана пуповина и отделилась ли плацента)» [5].

Указанные 4 признака оцениваются непосредственно при родах, т. е. в родильном зале, тогда как при патолого-анатомическом и (или) судебно-медицинском вскрытиях могут быть оценены только признаки (последствия) имевшегося дыхания у новорожденного.

Как мы указывали ранее, эффективным и неинвазивным методом посмертного выявления и оценки скоплений воздуха (газа) в органах и тка-

нях, в т. ч. в легких, трупа новорожденного является использование компьютерной томографии (КТ) [6, 7]. При этом проведение в родильном зале или лечебном отделении новорожденным реанимационных мероприятий с применением искусственной вентиляции легких (ИВЛ) может также приводить к появлению воздуха (газа) в структурах легких, которое закономерно будет имитировать при посмертных исследованиях, включая посмертную КТ, признаки самостоятельного дыхания, в т. ч. в случаях интранатальной гибели (рис. 1). В связи с этим во избежание диагностических ошибок данные о проведенной реанимации в обязательном порядке должны быть внесены в медицинскую документацию и учтены при посмертных исследованиях, каким бы методом они ни выполнялись.

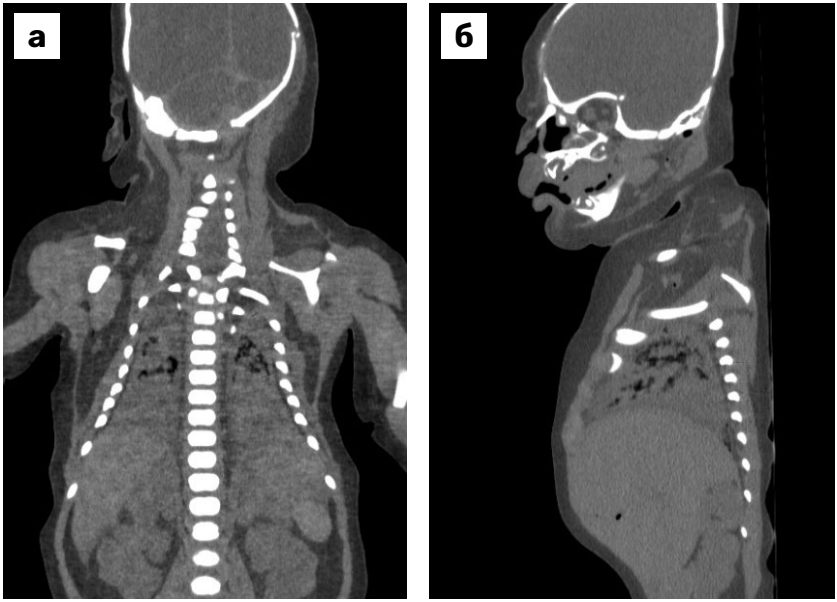

РИС. 1. Посмертные КТ-томограммы тела мертворожденного на гестационном сроке 37 нед.:

а — фронтальная проекция; *б* — сагиттальная проекция. Внутриутробная гипоксия, впервые отмеченная во время родов. Попытка реанимации на мертворожденном. Наличие газа в легких мертворожденного

Известно, что магнитно-резонансная томография (МРТ) является высокочувствительным методом к изменениям структуры гемоглобина и других микроэлементов крови при самостоятельном дыхании [8]. В связи с чем МРТ можно считать перспективным объективным методом посмертной дифференциальной диагностики мертворожденных и умерших новорожденных.

Цель исследования: при помощи посмертной МРТ установить критерии живорождения в виде наличия или отсутствия признаков самостоятельного дыхания для объективной дифференциальной диагностики мертворожденных и умерших новорожденных.

Материалы и методы

Отбор наблюдений и комплексное посмертное исследование проведено в ФГБУ «НМИЦ АГП имени В.И. Кулакова» Минздрава России. Выполнены МРТ-патолого-анатомические сопоставления аутопсийного материала 195 мертворожденных и умерших новорожденных. Все наблюдения были разделены на 3 группы: группа 1 — мертворожденные с давностью внутриутробной гибели до суток (n = 60), в т. ч. мертворожденные после выполнения реанимационных мероприятий (n = 7); группа 2 — умершие новорожденные (n = 135). Группу 3 (контрольную) составили живые новорожденные в возрасте 1–7 сут с наличием самостоятельного дыхания и не имеющие патологии легких (n = 10) (рис. 2).

В группах 1 и 2 после констатации смерти до аутопсии во всех наблюдениях выполнены посмертные МРТ-исследования на аппарате 3T Siemens Magnetom Verio в сагиттальной проекции. Зона исследования составляла диапазон от макушки головы до кончиков пальцев ног в соответствии с протоколом проведения танаторадиологического исследования. В группе 3, живых новорожденных, выполнены соответственно прижизненные МРТ- исследования. Оценка результатов выполнена на T1- и T2-взвешенных изображениях (ВИ) с использованием специализированного программного обеспечения «рабочего стола рентгенолога» Myrian Expert (Intrasense, Франция). В каждом наблюдении выполняли визуальную оценку легких, а также измерение интенсивности

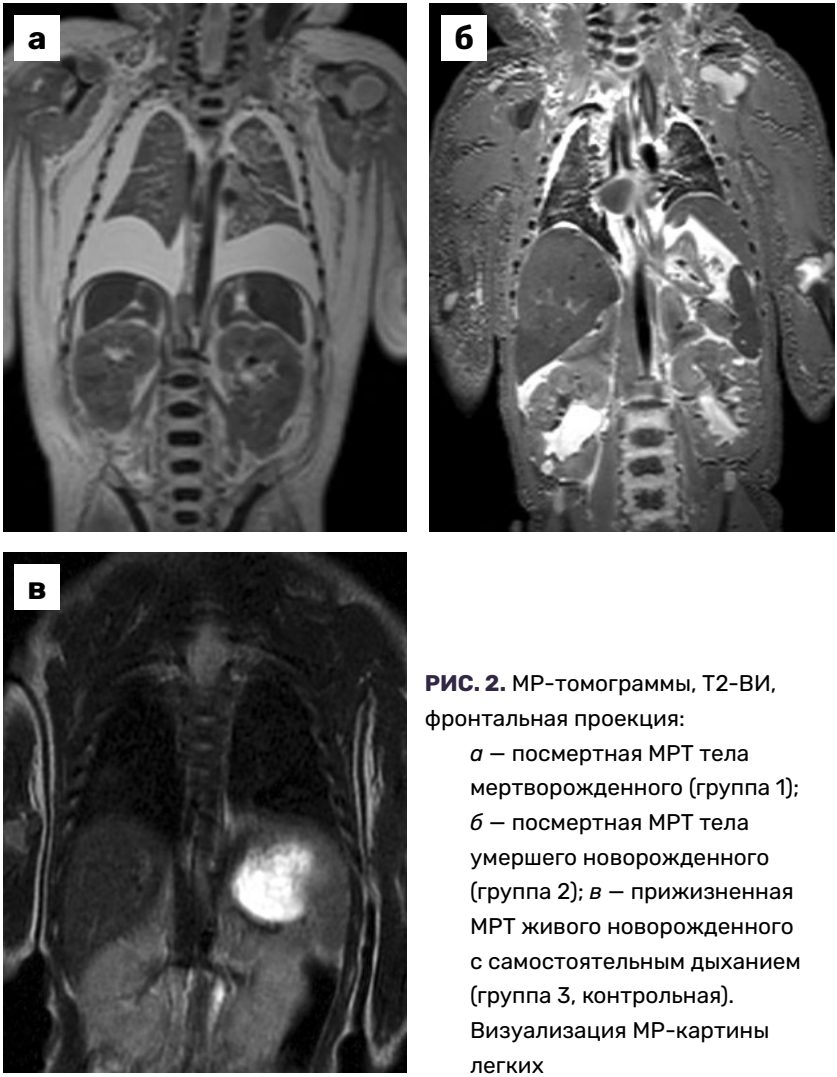

РИС. 2. МР-томограммы, Т2-ВИ, фронтальная проекция:
а — посмертная МРТ тела мертворожденного (группа 1); *б* — посмертная МРТ тела умершего новорожденного (группа 2); *в* — прижизненная МРТ живого новорожденного с самостоятельным дыханием (группа 3, контрольная). Визуализация МР-картины легких

МР-сигнала легких, мышцы плеча, плевральной жидкости и воздуха непосредственно около тела в области брюшной стенки в сагиттальной проекции на Т2-ВИ. На основании полученных данных вычисляли легочно-воздушный и легочно-жидкостной коэффициенты, оригинальный

показатель дыхания (ПД), а также использовали двухэтапный алгоритм дифференциальной диагностики живорождения и мертворождения (ДИ-1 и ДИ-2).

Посмертное лучевое исследование одобрено комитетом по этике ФГБУ «Научный центр акушерства, гинекологии и перинатологии имени академика В.И. Кулакова» Минздрава России (протокол № 25 от 22.06.2012 г. и № 4 от 07.04.2022 г.).

После посмертных МРТ в группах 1 и 2 выполнен полный комплекс макро- и микроскопических исследований в рамках патолого-анатомического вскрытия. Во всех наблюдениях проводили верификацию основного заболевания, его осложнений и непосредственной причины смерти.

Результаты исследования

При визуальной оценке легких на МР-томограммах достоверных дифференциально-диагностических признаков наличия или отсутствия самостоятельного дыхания не установлено в связи с физическими особенностями получения изображения при МРТ и анатомическим строением легочной ткани (рис. 3).

При измерении интенсивности МР-сигнала легких и плечевой мышцы на Т2-ВИ наибольшие значения установлены в группе 1, а наименьшие — в группе контроля. При этом средние значения МР ИС легких в группе мертворожденных превышали значения в группе умерших новорожденных в 2,6, а контрольной — в 6,1 раза, а мышцы плеча — в 1,5 и 3,5 раза соответственно.

На основании полученных данных нами ранее был предложен расчет оригинального показателя дыхания (ПД) [9]. Средние значения ПД в группе мертворожденных также превышали значения группы умерших и живых новорожденных с наличием самостоятельного дыхания и составили: 1891,5 — в группе 1, 482,7 — в группе 2 и 90,5 — в контрольной группе. При оценке частных значений установлен дифферен-

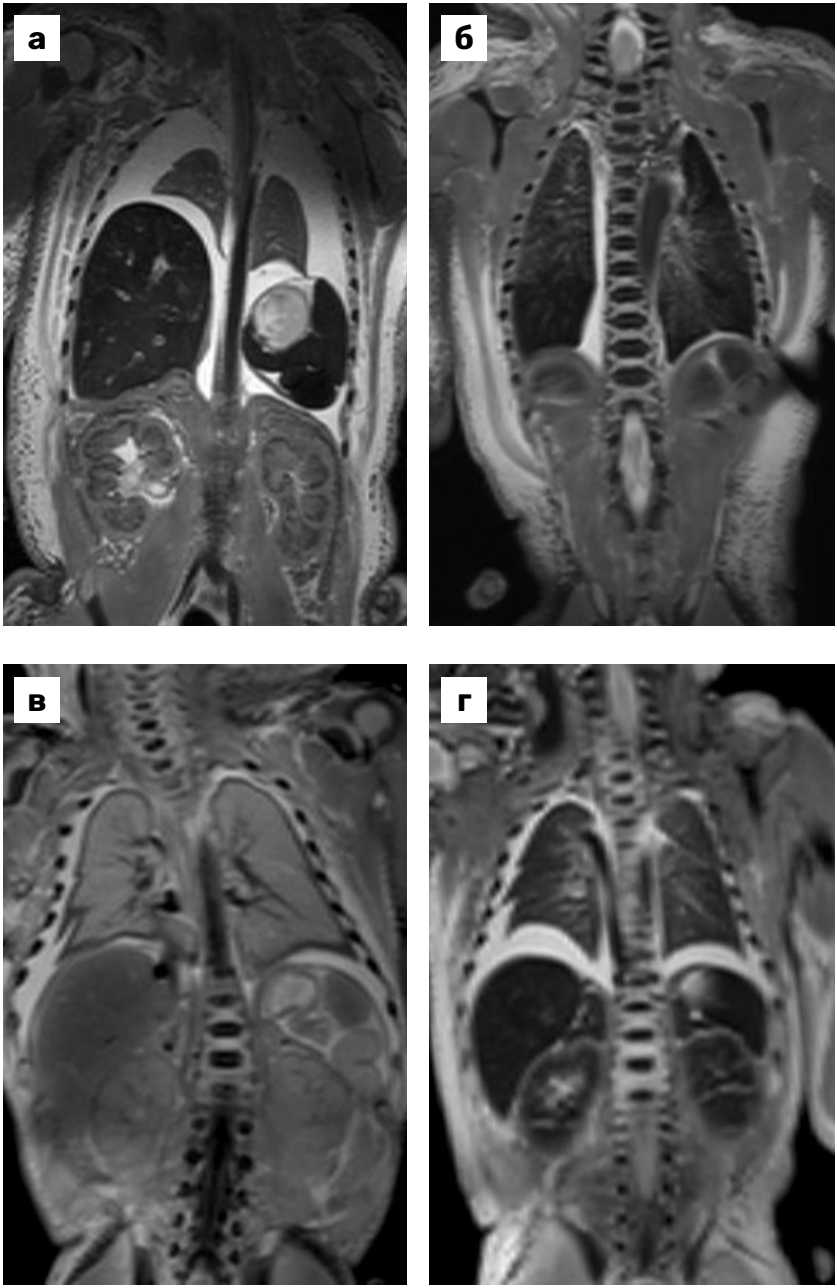
а
б
в
г

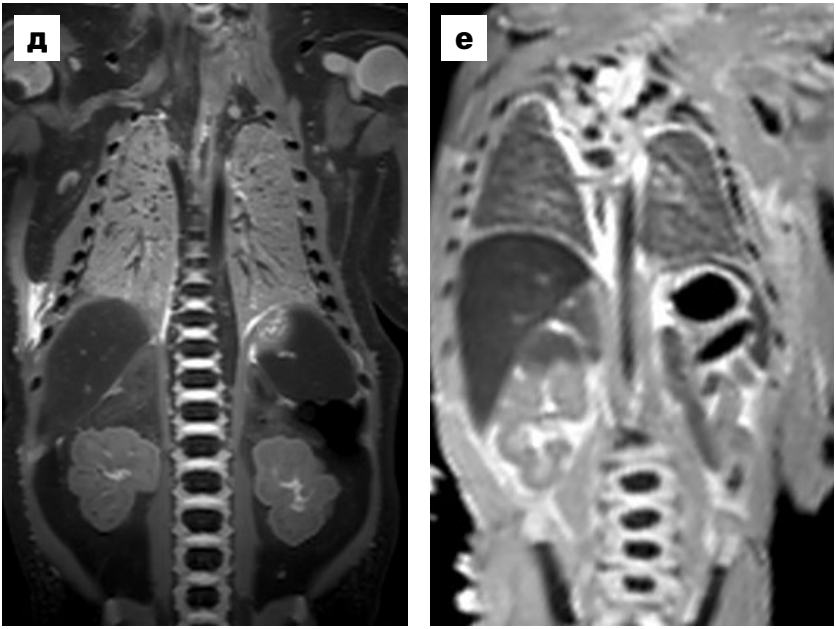

РИС. 3. Посмертные МР-томограммы, Т2-ВИ, фронтальная проекция: *а, б* — тела умерших новорожденных с прижизненным самостоятельным дыханием; *в, г* — тела мертворожденных; *д, е* — тела мертворожденных с выполненной ИВЛ. Визуализация МР-картины легких

циально-диагностический порог значения ПД: значения ПД менее 700 свидетельствуют о смерти новорожденного с наличием самостоятельного дыхания, значения ПД равное и более 700 указывают на отсутствие самостоятельного дыхания у новорожденного и соответственно свидетельствуют о мертворождении.

При расчете предложенных нами легочно-воздушного коэффициента (Т2Л-Вк) и легочно-жидкостного коэффициента (Т2Л-Жк) полученные значения также были наиболее высокими в группе мертворожденных (группа 1), а наименьшими — в контрольной группе: средние значения Т2Л-Жк в группе 1 превышали значения группы 2 и 3 в 2,1 и 13,4 раза, а Т2Л-Жк — в 2 и 7,9 раза соответственно (рис. 4).

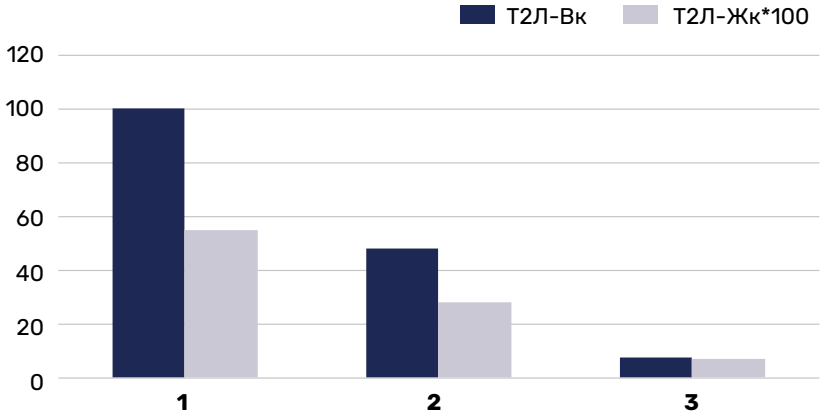

РИС. 4. Диаграмма значений Т2Л-Вк и Т2Л-Жк в зависимости от группы новорожденных. Ось ординат: усл. ед.

На основании полученных данных при использовании Т2Л-Вк и Т2Л-Жк нами ранее был разработан двухэтапный алгоритм дифференциальной диагностики живорождения и мертворождения с расчетом дыхательных индексов ДИ (ДИ-1 и ДИ-2) [10]. При этом при ДИ-1 более 80 однозначно указывает на мертворождение, менее 10 — на смерть новорожденного, а значения ДИ-1 в интервале от 10 до 80 требует проведения дополнительного расчета — расчета ДИ-2. Значения ДИ-2 менее 1,5 свидетельствуют о смерти жившего и дышавшего новорожденного, а значения равное и более 1,5 указывает на мертворождение.

Как было указано в разделе «Материалы и методы», группа 1 в представленном исследовании состояла из 53 мертворожденных, погибших антенатально с давностью внутриутробной гибели до суток, а также 7 интранатально погибших новорожденных. Последние новорожденные не имели ни одного признака живорождения при рождении, однако сразу после рождения в родильном зале им были предприняты попытки реанимационных мероприятий. При анализе данных наблюдений во всех случаях рассчитанные значения как ПД, так и ДИ однозначно указывали на отсутствие признаков самостоятельного дыхания при рождении, т. е. на мертворождение.

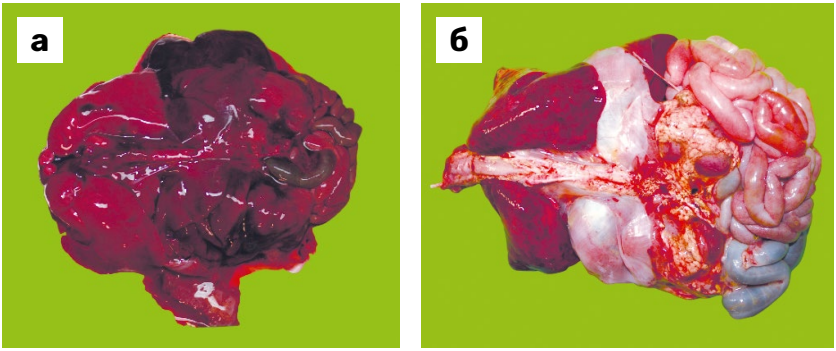

РИС. 5. Макроскопические изменения легких при аутопсии: *а* — органокомплекс мертворожденного на сроке 25,5 нед. гестации (антенатальная гибель): легкие красноватого цвета, мясистой консистенции при исследовании; *б* — органокомплекс новорожденного, родившегося на сроке 39,2 нед. гестации и умершего в возрасте 8 ч 28 мин: легкие красноватые с участками светло-розового цвета, воздушные при исследовании

В рамках патолого-анатомического вскрытия был выполнен полный комплекс макро- и микроскопических исследований наблюдений групп 1 и 2 (рис. 5). В частности, средняя масса обоих легких (22,2 ± 15,6 и 21,7 ± 14,8 г) и отношение массы легких к массе тела (0,013 ± 0,0009 и 0,006 ± 0,0005) в рассматриваемых группах не имели значимых различий. При этом в группе 1 в наблюдениях антенатально погибших закономерно жизненные (плавательные) пробы были отрицательные, а в группе 2 — положительные.

При микроскопическом анализе гистологических препаратов ткани легких, окрашенных гематоксилином и эозином, в наблюдениях группы 1 отмечались признаки первичного ателектаза с наличием безвоздушных альвеол, отделенных друг от друга толстыми соединительнотканными прослойками (рис. 6*а*). На препаратах ткани легких группы 2 (умерших живорожденных) наблюдались признаки аэрации легких в виде расправленных альвеол с относительно тонкими стенками и бронхов с выраженным просветом (рис. 6*б*). В наблюдениях же мертворожденных с выполненными реанима-

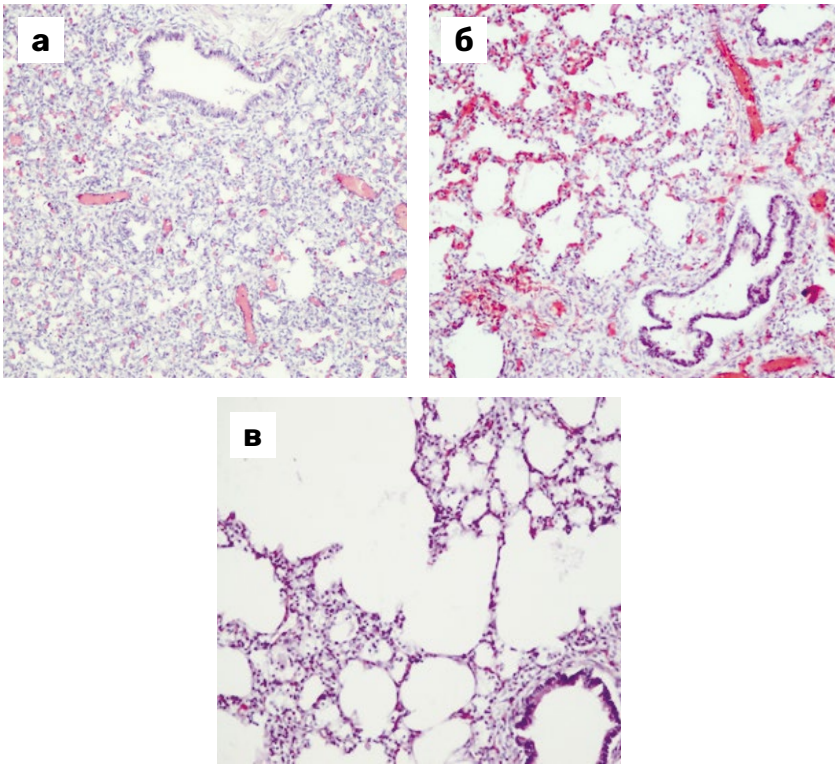

РИС. 6. Гистологические характеристики ткани легких мертворожденных (*а, в*) и умершего новорожденного (*б*). Окраска гематоксилином и эозином, ув. 100:

а — легкие мертворожденного на сроке 25,1 нед. гестации (антенатальная гибель): признаки первичного ателектаза с наличием безвоздушных альвеол, отделенных друг от друга толстыми соединительнотканными прослойками; *б* — легкие новорожденного, родившийся на сроке гестации 29,1 нед. и умерший в возрасте 9 ч 51 мин: альвеолы расправлены в виде больших округлых пространств с относительно тонкими стенками, бронх с просветом неправильной формы; *в* — легкие мертворожденного (интранатальная гибель) на сроке 38,0 нед. гестации, перенесшего ИВЛ в родильном зале: расправленные альвеолы различных размеров и формы с наличием разрывов межальвеолярных перегородок по типу эмфиземы

ционными мероприятиями жизненные (плавательные) пробы были положительные, а при микроскопическом исследовании ткани легких наряду с участками с нерасправленными альвеолами определялись расправленные в различной степени выраженности альвеолы с наличием разрывов межальвеолярных перегородок по типу эмфиземы (рис. 6*в*).

Стоит отметить, что критерии как жизнеспособности, так и живорождения пересматривались и менялись в медицинской практике как во временном периоде, так и в разных странах.

Так, согласно знаковому для патологической анатомии приказу Министерства здравоохранения СССР от 4 апреля 1983 г. № 375 «О дальнейшем совершенствовании патологоанатомической службы в стране» [11], «вскрытию и регистрации в протоколе патологоанатомических исследований подлежат все умершие в лечебных учреждениях новорожденные независимо от массы и длины тела и от того, сколько времени после рождения наблюдались у них признаки жизни, а также мертворожденные массой 1000 г и более и длиной тела 35 см и более». Критерии живорождения и мертворождения в данном приказе не приводились. В 2016 г данный приказ был признан не действующим на территории Российской Федерации.

А.Р. Деньковский и А.А. Матышев в руководстве для врачей по судебной медицине, вышедшем в 1985 г. [12], указывают, что «критерием живорожденности является возникновение внеутробного легочного дыхания у жизнеспособного плода. Мертворожденностью называется рождение плода, у которого после родов не появилось самостоятельное дыхание».

Законодательные определения критериев и основных понятий, относящихся к перинатальной заболеваемости и смертности, были закреплены в приложении 1 в приказе Министерства здравоохранения СССР от 12.06.1986 г. № 848 «Об утверждении методических документов по определению понятий, относящихся к перинатальному периоду, и по ведению первичной медицинской документации в учреждениях родовспоможения» [13]:

1. Критерием живорождения является возникновение внеутробного легочного дыхания.

2. Под рождением живого ребенка (новорожденного) следует понимать полное выделение или извлечение из организма матери плода при сроке беременности 28 нед. и больше (т.е. плода ростом 35 см и больше, массой 1000 г и больше), который после отделения от тела матери сделал самостоятельно хотя бы один вдох.
3. Критерием мертворождения является отсутствие самостоятельного внеутробного легочного дыхания при рождении и безуспешность оживления искусственным путем независимо от наличия или отсутствия сердцебиения или других признаков жизни.
4. Под мертворождением следует понимать выделение или извлечение из организма матери плода при сроке беременности 28 нед. и больше (т.е. плода ростом 35 см и более, массой 1000 г и более), который после его отделения от тела матери не сделал ни одного вдоха.

С 1 января 1993 г. на территории Российской Федерации вступил в действие приказ-постановление Минздрава РФ и Госкомстата РФ от 4 декабря 1992 г. № 318/190 «О переходе на рекомендованные Всемирной организацией здравоохранения критерии живорождения и мертворождения» [14], в котором вышеуказанное приложение было отменено и живорождение было определено как «полное изгнание или извлечение продукта зачатия из организма матери вне зависимости от продолжительности беременности, причем плод после такого отделения дышит или проявляет другие признаки жизни, такие как сердцебиение, пульсация пуповины или произвольные движения мускулатуры, независимо от того, перерезана пуповина и отделилась ли плацента».

Соответственно мертворождение — «смерть продукта зачатия до его полного изгнания или извлечения из организма матери вне зависимости от срока беременности. На смерть указывает отсутствие у плода после такого отделения дыхания или любых других признаков жизни, таких как сердцебиение, пульсация пуповины или произвольные движения мускулатуры». 20 февраля 2012 г. на основании приказа Министерства здравоохранения и социального развития РФ и Федеральной службы государственной статистики № 144/42 вышеуказанный приказ-постановление признан утратившим силу.

Как было отмечено во введении, в настоящее время при определении живорождения специалисты руководствуются приказом Минздравсоцразвития России от 27.12.2011 г. № 1687н «О медицинских критериях рождения, форме документа о рождении и порядке его выдачи»: это наличие у новорожденного хотя бы одного из 4 признаков: дыхания, сердцебиения, пульсации пуповины или произвольных движений мускулатуры независимо от того, перерезана пуповина и отделилась ли плацента [5].

К сожалению, до настоящего времени не разработаны посмертные методики исследования, которые позволили бы достоверно определить, были ли у новорожденного после рождения такие признаки жизни, как сердцебиение, пульсация пуповины или произвольные движения. Соответственно для посмертного исследования как врачам-патологоанатомам, так и судебно-медицинским экспертам доступен лишь анализ признаков дыхания.

При этом следует подчеркнуть, что действительным критерием живорождения является факт внеутробного самостоятельного, а не искусственного дыхания [15, 16].

Действительно, при возникновении внеутробного легочного дыхания у жизнеспособного плода происходит расправление альвеол легких и наполнение их воздухом. Одновременно с первым вдохом новорожденный начинает заглатывать воздух, который в течение ближайших часов после рождения постепенно попадает в желудок и тонкую кишку. Именно поэтому для посмертного определения живорожденности при патолого-анатомическом и судебно-медицинском вскрытии применяют так называемые жизненные пробы (легочную и желудочно-кишечную), а также проводят гистологическое исследование легочной ткани. Наличие воздуха в легких и в желудочно-кишечном тракте можно установить до вскрытия при рентгенографическом исследовании (проба Диллона), КТ и во время вскрытия путем визуального определения пузырьков воздуха в ткани легких под плеврой (проба Бушу—Хаберди) [17].

Стоит отметить, что патологоанатомы перед вскрытием трупов плодов и новорожденных, как правило, имеют клинические данные о родах, на основании которых можно сделать первичный вывод о живорожденности

или мертворожденности. Судебно-медицинские эксперты обычно имеют дело с телами мертворожденных или живорожденных, погибших в раннем неонатальном периоде, с отсутствующими клиническими данными о родах, при этом обстоятельства дела, как правило, неизвестны или подлежат уточнению и подтверждению результатами экспертизы. В случае судебно-медицинского производства установление факта живо- или мертворождения новорожденного имеет большое, а порой и решающее значение для определения обстоятельств происшествия, установления круга лиц происшествия, степени и вида ответственности и наказания.

Важным моментом рассматриваемой проблемы является, на наш взгляд, законодательное обоснование проведения реанимационных мероприятий новорожденным, что имеет большое значение при посмертном анализе тел на аутопсии. Данный вопрос преимущественно затрагивает патолого-анатомическую службу, работа которой осуществляется в рамках медицинских учреждений и перинатальных центров, имеющих возможность и выполняющих реанимационные мероприятия новорожденным.

Действительно, согласно приказу-постановлению Минздрава РФ и Госкомстата РФ от 4 декабря 1992 г. № 318/190 «О переходе на рекомендованные Всемирной организацией здравоохранения критерии живорождения и мертворождения» [14] и приказу Министерства здравоохранения и медицинской промышленности Российской Федерации от 28.12.1995 г. № 372 «О совершенствовании первичной и реанимационной помощи новорожденным в родильном зале» [18], в случае отсутствия у новорожденного всех 4 признаков живорождения ребенок считается мертворожденным и реанимации не подлежит. При наличии у новорожденного хотя бы одного признака живорождения необходимо оказать первичную и реанимационную помощь, которая включает в себя четко регламентированные этапы. Если через 20 мин после начала реанимационных мероприятий у ребенка отсутствует сердцебиение, то реанимация прекращается [18].

В настоящее время данные приказы утратили силу. Однако стоит учесть, что, помимо вышеуказанных приказов, в пределах нашей страны в медицинской практике также действуют клинические рекомендации, не входящие в приказы Министерства здравоохранения, но рекомендованные им для применения.

Так, в ныне действующем методическом письме Министерства здравоохранения и социального развития Российской Федерации от 21.04.2010 г. № 15-4/10/2-3204 «Первичная и реанимационная помощь новорожденным детям» [19] указано, что реанимационные мероприятия осуществляются при наличии у ребенка показаний при условии хотя бы одного признака живорождения (самостоятельное дыхание, сердцебиение, пульсация пуповины или произвольные движения мышц). Если через 10 мин от начала проведения реанимационных мероприятий в полном объеме у ребенка отсутствует сердцебиение, то реанимационные мероприятия в родильном зале следует прекратить. В случае отсутствия всех признаков живорождения ребенок считается мертворожденным, и реанимационные мероприятия не проводятся.

Следовательно, наличие реанимационных мероприятий новорожденному означает, что имело место наличие хотя бы одного из признаков живорождения и соответственно данный ребенок был живорожденным.

4 марта 2020 г. Министерство здравоохранения Российской Федерации рассылает за № 15-4/И/2-2570 методическое письмо с клиническими рекомендациями «Реанимация и стабилизация состояния новорожденных детей в родильном зале» [20], которые также были опубликованы в журнале «Неонатология: новости, мнения, обучение» [21].

В данных рекомендациях уточняется, что временем рождения является полное отделение ребенка от матери, независимо от времени пересечения пуповины. При этом впервые прописано, что реанимационные мероприятия в родильном зале возможно оказывать детям без признаков живорождения, которые родились на сроке гестации 36 нед. и более без анэнцефалии. В случае отсутствия у новорожденного сердцебиения по истечении 10 мин от начала проведения реанимации последняя прекращается, а в медицинской документации оформляется как «мертворождение», и ребенок считается мертворожденным.

Безусловно, важным для патологоанатома, который перед аутопсией проводит анализ истории родов, являются указания о том, что в случае принятия решения о начале реанимационных мероприятий детям без признаков живорождения об этом следует проинформировать

присутствующих в родильном зале, а также заполнить специальную карту-вкладыш, независимо от исхода, и приложить ее к медицинской документации.

При этом в указанных клинических рекомендациях есть информация и для патологоанатомов, заключающаяся в том, что при проведении патолого-анатомического исследования мертворожденного ребенка, которому проводилась ИВЛ в родильном зале, проба Галена (плавательная проба), а также проба Бушу—Хаберды не могут являться критерием установления живо- или мертворождения.

Однако проблема состоит в том, что врачи-патологоанатомы в своей работе руководствуются приказами Министерства здравоохранения Российской Федерации, относящимися к патолого-анатомической деятельности, и знаниями о том, что проведение реанимационных мероприятий новорожденному считается маркером живорождения. Соответственно врачи-патологоанатомы могут быть не ознакомлены с клиническими и методическими рекомендациями, разработанными для специалистов других специальностей, и проведение жизненных проб, входящих в стандартный набор процедур при аутопсии, в таких случаях может ввести в заблуждение и недопонимание среди коллег. Более того, методические письма и рекомендации, рассылаемые Министерством здравоохранения Российской Федерации, в дальнейшем не отменяются и не утрачивают силу, что не позволяет определить, какие из них являются актуальными.

Данный вопрос о несогласованности методических рекомендаций с действующими приказами в сочетании с недостаточной междисциплинарной информированностью специалистов может встать и при судебно-медицинской экспертизе тел новорожденных, умерших в структуре медицинских стационаров.

Во избежание спорных вопросов, в частности определения живо- и мертворождения при посмертных исследованиях, в практике судебно-медицинской экспертизы проводится использование ряда других, дополнительных методов исследования. В частности, при электрофоретическом исследовании отмечено различное процентное содержание белковых фракций в сыворотке крови, а при использовании мето-

да эмиссионного спектрального анализа — неорганических элементов в легких и крови живорожденных и мертворожденных [8].

Крайне перспективно использование современных методов лучевой диагностики (КТ и МРТ) при посмертных исследованиях, позволяющих в первую очередь выявить и определить особенности развития неспецифических посмертных изменений [22, 23]. Использование методов лучевой диагностики посмертно, в частности при исследовании тел новорожденных, позволяет получить эффективную объективную информацию практически обо всех органах и системах [24–26]. Следует добавить, что именно МРТ является высокочувствительным методом оценки изменения содержания ряда микроэлементов, в частности содержания железа в ткани легких и в крови [27]. При этом установлено различное их содержание у живорожденных и мертворожденных, что обусловлено именно внеутробным самостоятельным дыханием.

Заключение

Посмертная МРТ тел умерших новорожденных позволяет выполнить неинвазивную оценку наличия или отсутствия признаков самостоятельного дыхания, предоставив тем самым дополнительную объективную информацию при патолого-анатомическом или судебно-медицинском вскрытии.

Разработанный нами на основании данных посмертной МРТ способ определения оригинального показателя дыхания [28], а также двухэтапный алгоритм дифференциальной диагностики живорождения и мертворождения позволяют не только четко и однозначно определить наличие или отсутствие самостоятельного дыхания при рождении [9], но и дифференцировать самостоятельное дыхание от последствий выполненных реанимационных мероприятий [29].

Литература

1. Судебная медицина. Под ред. В.М. Смольянинова. М.: Медицина, 1982.

2. *Barber J.L., Sebire N.J., Chitty L.S., Taylor A.M., Arthurs O.J.* Lung aeration on post-mortem magnetic resonance imaging is a useful marker of live birth versus stillbirth. Int J Legal Med. 2015; 129(3); 531–536.
3. Федеральный закон от 21 ноября 2011 г. № 323-ФЗ «Об основах охраны здоровья граждан в Российской Федерации». https://www.consultant.ru/document/cons_doc_LAW_121895/
4. Приказ Министерства здравоохранения Российской Федерации от 13 сентября 2019 г. № 755н «О внесении изменения в приложение № 1 к приказу Министерства здравоохранения и социального развития Российской Федерации от 27 декабря 2011 г. № 1687н «О медицинских критериях рождения, форме документа о рождении и порядке его выдачи». https://normativ.kontur.ru/document?moduleId=1&documentId=346353
5. Приказ Минздравсоцразвития России от 27.12.2011 № 1687н «О медицинских критериях рождения, форме документа о рождении и порядке его выдачи». https://www.consultant.ru/document/cons_doc_LAW_127424/
6. *Туманова У.Н., Федосеева В.К., Ляпин В.М., Щеголев А.И., Сухих Г.Т.* Выявление скоплений газа в телах плодов, мертворожденных и умерших новорожденных при посмертном компьютерно-томографическом исследовании. Consilium Medicum. 2016; 18(13): 26–33.
7. *Туманова У.Н., Серова Н.С., Быченко В.Г., Щеголев А.И.* Возможности посмертных лучевых исследований для оценки поражений легких. REJR. 2018; 8(2): 198–221.
8. Практикум по судебной медицине. Издание 3. Судебно-медицинское исследование трупов плодов и новорожденных. Под ред. В.Н. Крюкова и И.В. Буромского. М.: Светотон ЛТД, 2007.
9. *Tumanova U.N., Lyapin V.M., Shchegolev A.I., Sukhikh G.T.* The possibilities of postmortem MRI for the differential diagnosis of stillborn and death of newborn. Virchows Arch. 2017; 471(S1): S226.
10. *Tumanova U.N., Lyapin V.M., Bychenko V.G., Shchegolev A.I., Sukhikh G.T.* Potentialities of postmortem magnetic resonance imaging for identification of live birth and stillbirth. Bull Exp Biol Med. 2019; 167(6): 823–826.
11. Приказ Министерства здравоохранения СССР от 4 апреля 1983 г. № 375 «О дальнейшем совершенствовании патологоанатомической службы в стране».

12. *Деньковский А.Р., Матышев А.А.* Судебно-медицинское исследование трупов плодов и новорожденных. Судебная медицина: руководство для врачей. Под ред. А.А. Матышева и А.Р. Деньковского. Л.: Медицина, 1985; 386–395.
13. Приказ Министерства здравоохранения СССР от 12.06.1986 № 848 «Об утверждении методических документов по определению понятий, относящихся к перинатальному периоду, и по ведению первичной медицинской документации в учреждениях родовспоможения».
14. Приказ Министерства здравоохранения Российской Федерации и постановления Государственного комитета Российской Федерации по статистике от 4 декабря 1992 г. № 318/190 № 318/190 «О переходе на рекомендованные Всемирной организацией здравоохранения критерии живорождения и мертворождения».
15. *Ардашкин А.П., Недугов Г.В.* Судебно-медицинская экспертиза трупов плодов и новорожденных (экспертно-правовая характеристика, гистологическая диагностика). Самара: Офорт, 2006.
16. *Качина Н.Н., Кильдюшов Е.М.* Судебно-медицинская экспертиза (исследование) трупов плодов и новорожденных. М.:Светотон ЛТД, 2003.
17. *Витер В.И., Вавилов А.Ю., Бабушкина К.А., Хасанянова С.В.* Судебно-медицинская экспертиза трупов плодов и новорожденных. Ижевск, 2016.
18. Приказ Министерства здравоохранения и медицинской промышленности Российской Федерации от 28.12.1995 г. № 372 «О совершенствовании первичной и реанимационной помощи новорожденным в родильном зале».
19. Письмо Министерства здравоохранения и социального развития Российской Федерации от 21.04.2010 г. № 15-4/10/2-3204 «Первичная и реанимационная помощь новорожденным детям». https://prvsmp.ru/images/docs/%D0%9F%D0%BE%D1%80%D1%8F%D0%B4%D0%BA%D0%B8%20%D0%A1%D0%9C%D0%9F/%D0%A0%D0%B5%D0%B0%D0%BD%D0%B8%D0%BC%D0%B0%D1%86%D0%B8%D1%8F/%D0%9D%D0%BE%D0%B2%D0%BE%D1%80%D0%BE%D0%B6%D0%B4%D0%B5%D0%BD%D0%BD%D1%8B%D0%B5.pdf
20. Письмо Министерство здравоохранения Российской Федерации от 4 марта 2020 г. за № 15-4/И/2-2570 «Реанимация и стабилиза-

ция состояния новорожденных детей в родильном зале». https://base.garant.ru/400742795/

21. *Антонов А.Г., Буров А.А., Володин Н.Н., Горев В.В., Дегтярев Д.Н.* и др. Реанимация и стабилизация состояния новорожденных детей в родильном зале. Методическое письмо. Под ред. проф. Е.Н. Байбариной. М., 2020. Неонатология: новости, мнения, обучение. 2020; 1(27): 34–52.
22. *Tumanova U.N., Bychenko V.G., Shchegolev A.I., Serova N.S.* Postmortem MRI characterization of cadaveric hypostases in deceased newborns. Bull Exp Biol Med. 2021; 170(3): 371–377.
23. *Туманова У.Н., Савва О.В., Быченко В.Г., Намлылар И.Х., Серова Н.С.* и др. Посмертная лучевая характеристика динамики развития неспецифических посмертных изменений тела новорожденного. REJR. 2022; 12(2): 35–54.
24. *Туманова У.Н., Серова Н.С., Щеголев А.И.* Применение посмертной МРТ для диагностики поражений головного мозга у плодов и новорожденных. REJR. 2017; 7(3): 8–24.
25. *Туманова У.Н., Ляпин В.М., Быченко В.Г., Серова Н.С., Щеголев А.И.* Посмертная МРТ характеристика неиммунной водянки плода. REJR. 2018; 8(4): 172–183.
26. *Tumanova U.N., Lyapin V.M., Bychenko V.G., Shchegolev A.I., Sukhikh G.T.* Postmortem computed tomography angiography of newborns. Bull Exp Biol Med. 2020; 170(2): 268–274.
27. *Avni R., Golani O., Akselrod-Ballin A., Cohen Y., Biton I.* et al. MR imaging-derived oxygen-hemoglobin dissociation curves and fetal-placental oxygen-hemoglobin affinities. Radiology. 2016; 280(1): 68–77.
28. *Туманова У.Н., Быченко В.Г., Ляпин В.М., Воеводин С.М., Щеголев А.И.* и др. Способ дифференциальной диагностики мертворожденного и смерти новорожденного после рождения. Патент РФ № 2577454. 2016. Бюл. № 8.
29. *Tumanova U.N., Shchegolev A.I.* The role and place of thanatoradiological studies in the pathological examination of fetuses and newborns. Bull Exp Biol Med. 2022; 173(6): 691–705.

Возможности посмертных лучевых исследований для диагностики отека головного мозга

Туманова У.Н.[1], Савва О.В.[12], Щеголев А.И.[1]

[1] ФГБУ «Национальный медицинский исследовательский центр акушерства, гинекологии и перинатологии имени академика В.И. Кулакова» Министерства здравоохранения Российской Федерации, Москва

[2] ГБУ РО «Бюро судебно-медицинской экспертизы имени Д.И. Мастбаума», Рязань

Possibilities of postmortem radiation examinations for the diagnosis of cerebral edema

Tumanova U.N.[1], Savva O.V.[12], Shchegolev A.I.[1]

[1] Academician V.I. Kulakov Research Center of Obstetrics, Gynecology, and Perinatology, Ministry of Health of the Russian Federation, Moscow

[2] Bureau of Forensic Medicine named after D.I. Mastbaum, Ryazan

Приведены данные литературы и результатов собственных исследований по посмертной лучевой диагностике отека головного мозга. В основе лучевой диагностики отека головного мозга у умерших больных лежит применение посмертной КТ, посмертной МРТ, а также комплексное лучевое и патолого-анатомическое исследование. Проанализированы основные признаки посмертных КТ- и МРТ-исследований в виде изменений размеров структур головного мозга (борозд, желудочков, мозжечка) и интенсивности сигнала ткани. В результате проведенных собственных посмертных лучевых исследований тел умерших новорожденных сделано заключение, что посмертная МРТ, характеризуясь быстротой исследования и объективностью полученных данных, позволяет

DOI: 10.54182/9785988117674_2023_115

на основании количественных значений интенсивностей МР-сигнала проводить быструю неинвазивную диагностику отека головного мозга, способствующую объективизации звеньев танатогенеза.

Ключевые слова: головной мозг, отек, посмертные изменения, посмертная КТ, посмертная МРТ.

Введение

Традиционно посмертная диагностика отека головного мозга основана на результатах макроскопического и микроскопического исследования мозга при патолого-анатомическом или судебно-медицинском вскрытии. Классическими макроскопическими признаками отека головного мозга, определяемыми при аутопсии, считаются увеличение массы и объема мозга, наличие выпуклых борозд, уплощенных извилин, выпячивания миндалин мозжечка, следов вдавления на базальной поверхности мозга, суженных желудочков на разрезе [1, 2]. При микроскопическом исследовании гистологических препаратов отек головного мозга характеризует бледный миелин, сетчатый вид миелинизированных областей, расширение периваскулярных и клеточных пространств и вакуолярный вид нейропиля серого вещества [3, 4]. К сожалению, определение большинства вышеуказанных признаков носит субъективный, зависимый от специалиста характер, а также зависит от качества приготовления микропрепаратов.

Наряду с этим отмечается прогрессирующее внедрение методов лучевой диагностики для посмертных исследований [5, 6]. В рамках судебно-медицинской экспертизы тел погибших преимущественно используется посмертная компьютерная томография (КТ), позволяющая эффективно выявлять повреждения и переломы костей, степень смещения отломков, ход раневого канала, кровоизлияния, инородные тела, включая пули и осколки [7]. При посмертной магнитно-резонансной томографии (МРТ) по сравнению с КТ более эффективно визуализируются поражения и заболевания мягких тканей и паренхиматозных органов, головного и спинного мозга, ушибы костей, кровоизлияния, что определяет бóльшую ее значимость при патолого-анатомическом вскрытии

[8]. Для полноценного анализа тел мертворожденных и умерших новорожденных, согласно результатам собственных танаторадиологических исследований, целесообразно проводить комплексное посмертное лучевое исследование, включающее КТ для наилучшей визуализации ядер окостенения и врожденных аномалий костной системы, МРТ — для оценки тканей и внутренних органов, КТ с контрастным усилением сосудов — для анализа сердечно-сосудистой системы [9–11].

Цель работы: анализ данных литературы и результатов собственных исследований по посмертной лучевой диагностике отека головного мозга.

Результаты и их обсуждение

Говоря о лучевой диагностике отека головного мозга у умерших больных, следует отметить, что возможно применение как посмертной КТ, так и посмертной МРТ. При этом рентгенологи используют, как правило, одни и те же диагностические критерии как для живых, так и для умерших пациентов. В ряде случаев для оценки отека головного мозга проводится комплексное неинвазивное лучевое и инвазивное морфологическое исследование. В основе выявляемых параметров лежат морфологические и биохимические преобразования ткани, вызывающие изменения как лучевых (интенсивности сигнала) характеристик ткани, так и размерных показателей головного мозга.

В качестве последних используются размеры головного мозга и его структур, а также полости черепа. Так, еще в 1990 г. Weisberg с соавт. [12] указали на отсутствие борозд на внешней поверхности и просветов желудочков при отеке головного мозга. Обстоятельное исследование по оценке отека головного мозга принадлежит Berger с соавт. [13], которые при помощи посмертной КТ в аксиальной проекции изучили размеры внутренних (боковых желудочков и их височного рога) и внешнего ликворного (субарахноидального) пространства 109 (83 мужчин и 26 женщин возрастом от 18 до 88 лет) погибших пациентов. В результате проведенного исследования авторы выявили значимую ($p < 0{,}001$) зависимость более узких височных (нижних) рогов боковых желудочков при отеке головном мозга, выявленных при аутопсии: чувствительность

составила 55 %, специфичность — 66 %, точность — 59 %. При количественном анализе ширины (в мм) просветов самих боковых желудочков отсутствовала статистическая значимость (p = 0,178) различий в наблюдениях с наличием или отсутствие отека головного мозга. Однако в случаях отека мозга более часто отмечалось сужение просветов боковых желудочков, особенно в группе пациентов меньшего (до 36 лет) возраста. Изменения размеров внешних ликворных пространств также не имели статистически значимой разницы (p = 0,102) в изученных группах. К сожалению, определение размеров просвета височного рога боковых желудочков и субарахноидального пространства проводилось визуально при помощи балльной оценки: для просвета височного рога 1 — нет просвета, 2 — есть просвет, 3 — расширен; для внешнего пространства 1 — узкое, 2 — нормальных размеров, 3 — расширенное [13]. Т. е. в целом носило субъективный характер, определяемый главным образом знаниями исследователя.

Кроме того, на основании посмертного КТ количественного определения длины выпячивания миндалин мозжечка (от наиболее базально расположенной точки миндалины мозжечка до линии McRae) Berger с соавт. [13] установили, что одностороннее (асимметричное) и двустороннее (симметричное) выпячивание миндалин мозжечка характерно для отека головного мозга (p < 0,001).

Ряд методов оценки отека головного мозга основан на сопоставлении размеров полости черепа, полученным при помощи посмертной КТ, и массы мозга, установленной при аутопсийном исследовании. На основании полученных при посмертной КТ максимальных продольного (Пр) и поперечного (Поп) размеров (в см) полости черепа и массы (в г) головного мозга (М), установленной путем его взвешивания на вскрытии, Radojevic с соавт. [14] предложили формулу оценки состояния головного мозга: Ɛ = 5,79 х Пр х Поп / М. В результате проведенных исследований авторы [14] установили, что значения Ɛ меньше 0,9484 соответствуют аутопсийным признакам наличия отека головного мозга, а значения Ɛ меньше 0,9484 — его отсутствию.

Несколько модифицированный способ диагностики отека головного мозга на основании комплексного лучевого и морфологического иссле-

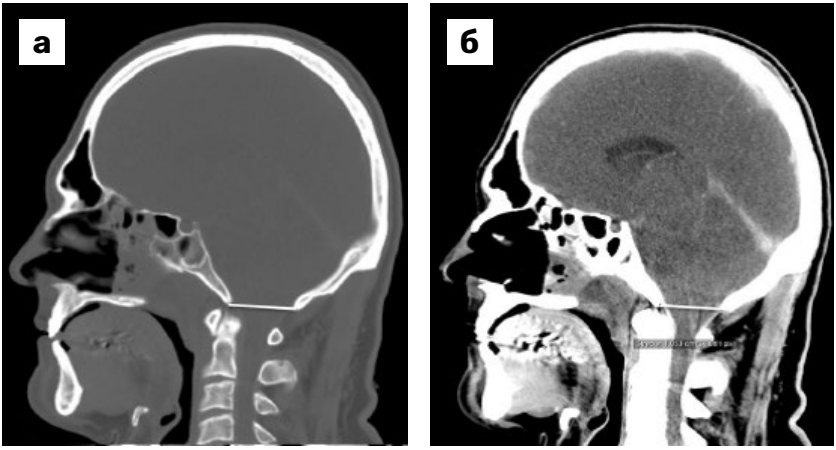

РИС. 1. КТ-томограмма головного мозга, сагиттальная проекция [13]: *а* — линия McRae (белого цвета) определяется в сагиттальной проекции от основания к центральной точке заднего нижнего края затылочного отверстия для выявления нисходящего смещения миндалин мозжечка; *б* — выпячивание миндалин мозжечка на 1 см (красным цветом) за линию McRae (белым цветом)

дования предложили Lundesgaard Eidahl с соавт. [15] — путем расчета отношения массы (в г) головного мозга к длине окружности (в см) внутренней поверхности полости черепа. Последнюю определяют по формуле: $y = 65{,}35 \times 2\pi\sqrt{(((ПрР)^2 + (ПопР)^2) / 2)} - 1460$), где ПроР и ПопР — соответственно продольный и поперечный размеры полости черепа, установленные при посмертной КТ.

Аналогичным образом определяют значения нормализованной массы головного мозга путем деления его массы, установленной при аутопсии, на объем, установленный при посмертной КТ. На основании проведенных посмертных КТ-исследований и судебно-медицинских вскрытий 115 трупов (31 женщины и 84 мужчин в возрасте от 19 до 98 лет) дифференциально-диагностическое значение наличия или отсутствия отека головного мозга составило 0,9332, чувствительность — 0,84 и специфичность — 0,32 [16]. Однако в дальнейших исследованиях, основанных

на изучении 34 трупов со средним возрастом жизни 55,4 ± 15,3 года, Bauer с соавт. [17] отметили значимое, но низкое значение коэффициента корреляции показателя нормализованной массы головного мозга с результатами гистологического исследования ткани головного мозга.

Другой ряд способов оценки отека головного мозга при использовании лучевых методов исследования основан на определении КТ плотности и (или) интенсивности МРТ-сигнала ткани мозга. Классическим КТ-признаком отека головного мозга считается визуально определяемое снижение различий (градиента) КТ-визуализации серого и белого вещества мозга [18]. Действительно, первоначально в результате нарушения функции натрий-калиевого насоса происходит проникновение Na+ и воды внутрь клеток, что приводит к их набуханию. Затем вследствие повышения проницаемости гематоэнцефалического барьера для плазмы крови отмечается увеличение содержания внеклеточной жидкости, с преимущественным ее скоплением в белом веществе головного мозга. В этой связи на КТ-томограммах области отека выглядят гиподенсными [19]. По данным Weisberg с соавт. [12], КТ-плотность отечных областей ниже нормальной ткани, но выше цереброспинальной жидкости. В качестве дополнительных признаков используются гиперденсность подкорковых ядер [20] и гиперденсность мозжечка по отношению к отечному гиподенсному головному мозгу [21].

Объективным методом КТ-оценки состояния ткани головного мозга является количественное измерение плотности в единицах Хаунсфилда (ед. Н, HU) в сером и белом веществе с последующим расчетом их соотношений. Так, по данным Berger с соавт. [13], при посмертной КТ с областью интереса в виде круга диаметром 6 мм значения плотности серого вещества (коры) мозга варьировали от 41 до 65 HU (среднее значение составило 52 HU), белого вещества — от 28 до 45 HU (среднее значение — 36 HU). При сравнении значений КТ-плотности в группах пациентах с прижизненным отеком головного мозга и без него значимых различий не установлено, в т. ч. при расчете соотношения значений КТ-плотностей в сером и белом веществе при отеке мозга и без него (1,44 ± 0,173 HU и 1,44 ± 0,133 HU соответственно) и разницы значений КТ-плотностей в сером и белом веществе (15,65 ± 4,991 HU в наблюдениях с отеком мозга и 15,95 ± 4,057 HU в наблюдениях без отека) [13].

Eidahl с соавт. [15] также провели оценку КТ-плотности в сером веществе (коре) лобной доли и белом веществе внутренней части теменной доли и расчет их соотношений у 54 трупов (33 мужчин и 21 женщины) в возрасте от 4 до 89 лет, у 16 из которых при судебно-медицинском вскрытии макроскопически был диагностирован отек головного мозга. Однако значения соотношений КТ-плотности ткани серого и белого вещества в группах с отеком головного мозга (1,14: 1,00–1,66) и без него (1,14: 1,00–1,66) не имели статистически значимых различий (p = 0,322) [15].

К сожалению, КТ, характеризующаяся большей представленностью оборудования в лечебных учреждениях, высокой скоростью проведения исследования, отличной детализацией костной системы, имеет ряд недостатков: низкая контрастность изображений внутренних органов, мягкотканных образований, подкожно-жировой клетчатки и головного мозга, особенно у плодов и новорожденных. В этой связи, согласно данным литературы [22, 23], более эффективным лучевым методом исследования головного мозга считается магнитно-резонансная томография (МРТ), обеспечивающая хорошую контрастность изображения структур мозга и спинномозговой жидкости.

При МРТ-исследовании головного мозга у живых пациентов лучшая визуализация отека головного мозга отмечается на Т2-взвешенных изображениях (ВИ) в виде высокой интенсивности МРТ-сигнала белого вещества при относительной сохранности картины коры и подкорковых ядер [24].

Посмертное МРТ-исследование головного мозга проводится как *in situ*, т. е. без вскрытия полости черепа, так и извлеченного при аутопсии и фиксированного в формалине органа.

В результате МРТ-исследования в Т1- и Т2-режимах фиксированного в формалине головного мозга 12 умерших от инфаркта головного мозга больных лучшая визуализация отека наблюдалась на Т2-ВИ в виде высокой интенсивности сигнала с размытием границы серого и белого вещества [25]. При сопоставлении данных МРТ и результатов макро- и микроскопического морфологического исследования фиксирован-

ного в формалине головного мозга 18 младенцев и детей Shen с соавт. [26] отметили возможность визуализации на Т1-ВИ и Т2-ВИ процессов миелинизации ствола мозга, базальных ганглиев, внутренней капсулы у 2-месячного мальчика, аналогичных тем, что наблюдаются у живых пациентов. Отек головного мозга при посмертной МРТ проявлялся в виде низкой интенсивности сигнала на Т1-ВИ и гиперинтенсивностью на Т2-ВИ. Выявленная при посмертной МРТ нормального (без патологии) головного мозга взрослого человека более низкая интенсивность МРТ-сигнала белого вещества по сравнению с серым веществом была обусловлена, по мнению авторов [26], лизисом липидов миелиновой оболочки в растворе формалина.

Говоря о лучевых исследованиях фиксированной в формалине ткани головного мозга, следует указать на публикацию Pfefferbaum с соавт. [27] 2 наблюдений (61- и 76-летней женщин), где МРТ головного мозга была проведена через несколько месяцев после его фиксации. Выявленное авторами снижение интенсивности МРТ-сигнала на Т1-ВИ и Т2-ВИ сопровождалось снижением значений в сером и белом веществе и соответственно ухудшением дифференцировки серого и белого вещества на Т1-ВИ. В основе подобных изменений, по мнению авторов [27], лежат различия в подвижности воды в разных тканях. Действительно, время релаксации протонов воды Т1 (продольное) и Т2 (поперечное) зависит от плотности и подвижности протонов воды внутри ткани. Фиксация же формалином закономерно уменьшает разницу в подвижности воды между серым и белым веществом. Выявленные изменения интенсивностей МРТ-сигнала в сером и белом веществе, а также сужение ликворных пространств в фиксированном головном мозге явились основанием для разработки специальных параметров МРТ-сканирования фиксированных в формалине образцов, отличных от тех, что используются для анализа живых пациентов и интактного извлеченного при аутопсии.

Разработка и внедрение в клиническую лучевую диагностику методов диффузионной и диффузионно-тензорной МРТ позволили с большей эффективностью определять отек головного мозга с учетом его типа. На основании анализа среднего (измеряемого) коэффициента диффузии и фракционной анизотропии было установлено [19], что участки цитотоксического отека головного мозга у больных с острым наруше-

нием мозгового кровообращения характеризуются снижением (менее $0,5 \times 10^{-3}$ мм²/с) значений среднего коэффициент диффузии. В дальнейшем сначала отмечалось повышение диффузии до уровня нормального (неизмененного) головного мозга, а затем повышение выше нормального уровня (в пределах $1,45 \pm 0,15 \times 10^{-3}$ мм²/с), указывающее на развитие вазогенного отека головного мозга [19].

Возможности посмертной диффузионно-взвешенной МРТ-диагностики отека головного мозга *in situ* были продемонстрированы Bauer с соавт. [28]. Данное исследование проводилось на 22 трупах взрослых пациентов, умерших в возрасте от 26 до 88 лет, у которых оценивали количественные параметры МРТ T1, T2, T2*, фракционной анизотропии и коэффициента диффузии в области коры, белого и глубокого серого вещества головного мозга, а также рассчитывали уравнения линейной регрессии изученных параметров и значений нормализованной массы головного мозга. В результате исследования авторы установили высокие значимые корреляции значений нормализованной массы головного мозга с МРТ-показателями T2 и фракционной анизотропией в коре мозга, на основании чего сделали заключение о возможности использования показателей посмертной диффузионно-взвешенной МРТ для оценки отека головного мозга.

К сожалению, большинство имеющихся в литературе данных о посмертной лучевой диагностике отека головного мозга касаются взрослых пациентов. Не менее, а на наш взгляд, даже более актуальной проблемой является посмертная оценка отека головного мозга у погибших плодов и умерших новорожденных.

Как известно, незрелый головной мозг (мозг плодов и новорожденных) характеризуется бóльшим содержанием воды по сравнению с мозгом взрослого человека. Соответственно он имеет более мягкую (студневидную) консистенцию, вследствие чего даже традиционное патолого-анатомическое (макро- и микроскопическое) его исследование рекомендуется проводить после предварительной, в течение 2–3 нед. фиксации в формалине. Другим отличием головного мозга плодов и новорожденных является незавершенная его миелинизация, т. е. более низкое или даже отсутствие миелина, а значит, липидов в белом веще-

стве. В этой связи содержание воды и липидов в сером и белом веществе такого мозга практически не отличается и соответственно затрудняет их дифференцировать при МРТ [29].

В этой связи нами был разработан оригинальный способ посмертной диагностики диффузного отека головного мозга умерших новорожденных на основании данных посмертной МРТ (рис. 2). В основе данного метода лежит количественная оценка интенсивностей МР-сигнала на полученных Т1- и Т2-взвешенных изображениях и их соотношений в выше- и нижерасположенной областях головного мозга относительно плоскости положения тела при хранении [30]. Использование данного способа позволило ускорить и повысить эффективность посмертной диагностики отека головного мозга и определения его места в танатогенезе у умерших новорожденных.

Следовательно, для прижизненной и посмертной диагностики отека головного мозга все шире используются лучевые методы исследования, позволяющие оценить динамику и особенности его развития при различных

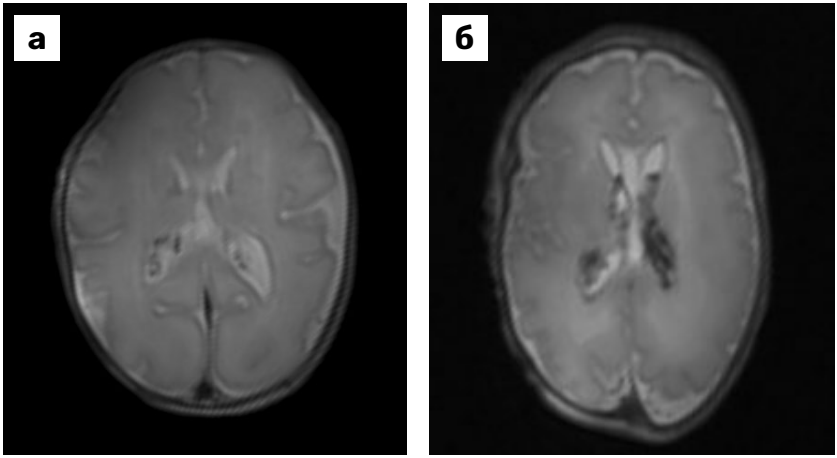

РИС. 2. Посмертные МР-томограммы головного мозга новорожденного, Т2-ВИ аксиальная проекция:

а — с отеком головного мозга; *б* — без отека головного мозга

состояниях и заболеваниях, а также определить его роль в танатогенезе. При этом следует учитывать, что посмертные значения интенсивностей МРТ-сигнала Т1-ВИ и Т2-ВИ ткани головного мозга выше, чем у живых пациентов, разница же между значениями на Т1-ВИ в сером и белом веществе снижается после смерти. Выраженность борозд и размеры ликворосодержащих пространств, в частности просвета желудочков мозга, после смерти также меньше показателей живых пациентов [18].

Примечательно, что на посмертных МР-томограммах Т1-ВИ интенсивность сигнала в ткани головного мозга плода снижается при увеличении срока гестации. У умерших новорожденных и младенцев показатели в Т1 ниже, чем у плодов. По данным [18], средние значения (SD) посмертного Т1 в белом и сером веществе головного мозга составили соответственно 1898 (327) мс и 1514 (202) мс у плодов и 1234 (180) мс и 1016 (161) мс у новорожденных и младенцев.

Визуальная картина и количественные характеристики структур головного мозга при посмертных лучевых исследованиях отличаются в случаях их анализа *in vivo* и в наблюдениях извлеченного из полости черепа и фиксированного в формалине мозга [27]. В этой связи для получения наиболее качественных томограмм в таких исследованиях Pfefferbaum с соавт. [27] рекомендуют использовать специальные параметры сканирования.

Важным моментом всех посмертных (как лучевых, так и морфологических) исследований является необходимость дифференциальной диагностики посмертных изменений от прижизненно развившихся процессов. Действительно, процессы аутолиза, трупные гипостазы и перераспределение свободной жидкости указывают на развитие ранних посмертных изменений, лучевую семиотику которых в обязательном порядке необходимо знать врачу-рентгенологу, анализирующему посмертные томограммы [31]. Выраженность таких процессов, в т. ч. при посмертных лучевых исследованиях, в различных органах и тканях используется для определения давности наступления смерти [32–34].

Характерными лучевыми признаками гипоксически-ишемического повреждения головного мозга считается снижение дифференцировки се-

рого и белого вещества при одновременном повышении интенсивности МРТ-сигнала на Т2-ВИ в белом веществе. Однако аналогичные изменения развиваются после смерти и при отсутствии прижизненной патологии в головном мозге [35]. Соответственно Thayyil с соавт. [18] предприняли попытку оценить изменения интенсивности сигналов в базальных ганглиях головного мозга в зависимости от посмертного интервала. Нами также были изучены выраженность борозд и извилин, размеры боковых желудочков и интенсивность сигнала на МР-томограммах головного мозга умерших новорожденных в зависимости от длительности посмертного периода [36, 37].

Для полноценной дифференциальной диагностики прижизненных процессов и посмертных изменений при лучевых исследованиях, по нашему мнению, необходимо анализировать все органы и ткани, в частности скопления свободной жидкости в серозных полостях, наличие внешних и внутренних трупных гипостазы и др. [31, 38, 39]. При этом следует учитывать особенности развития и соответственно визуализации посмертных изменений в каждом органе, включая головной мозг. В результате проведенных нами танаторадиологических исследований тел умерших новорожденных установлено отсутствие линии градиента интенсивности сигнала в выше- и нижележащих областях головного мозга как признака развития посмертных гипостазов на МР-томограммах в первые 72 ч после смерти. Данная особенность кардинально отличает посмертные изменения в ткани головного мозга от изменений, происходящих в других органах, в частности печени и легких [40, 41].

Таким образом, эффективным методом посмертной диагностики головного мозга является танаторадиологическое исследование. К существенным достоинствам посмертных лучевых исследований следует отнести объективность, неинвазивность, возможность длительного хранения и передачи в виде цифровой информации, а также цифровое 3D-моделирование и «распечатку» области интереса в натуральную или необходимую величину. Для определения типа отека головного мозга целесообразнее проведение МРТ, диффузионной и диффузионной-тензорной МРТ. Вместе с тем танаторадиологические исследования должны рассматриваться как обязательный, но первоначальный этап патолого-анатомического вскрытия, а не его альтернатива.

Литература

1. *Калитеевский П.Ф.* Макроскопическая дифференциальная диагностика патологических процессов. М.: Медицина, 1987.
2. *Щеголев А.И., Туманова У.Н., Савва О.В.* Посмертная оценка отека головного мозга. Архив патологии. 2022; 6: 74–80.
3. *Хоминский Б.С.* Нарушения водного обмена. Многотомное руководство по патологической анатомии. Т. II. Патологическая анатомия нервной системы. М.: Медгиз, 1962; 94–108.
4. *Туманова У.Н., Савва О.В., Щеголев А.И.* Основные причины и механизмы развития отека головного мозга. Современные проблемы науки и образования. 2022; 6–2: 15.
5. *Thali M.J., Viner M.D., Brogdon B.G.* Brogdon's forensic radiology. 2nd ed. BocaRaton: CRC Press, 2010.
6. *Tumanova U.N., Shchegolev A.I.* The role and place of thanatoradiological studies in the pathological examination of fetuses and newborns. Bull Exp Biol Med. 2022; 173(6): 691–705.
7. *Ковалев А.В., Кинле А.Ф., Коков Л.С., Синицын В.А., Фетисов В.А.* и др. Реальные возможности посмертной лучевой диагностики в практике судебно-медицинского эксперта. Consilium Medicum. 2016; 18(13): 9–25.
8. *Roberts I.S., Benamore R.E., Benbow E.W., Lee S.H., Harris J.N.* et al. Post-mortem imaging as an alternative to autopsy in the diagnosis of adult deaths: a validation study. Lancet. 2012; 379(9811): 136–142.
9. *Туманова У.Н., Федосеева В.К., Ляпин В.М., Степанов А.В., Воеводин С.М.* и др. Посмертная компьютерная томография мертворожденных с костной патологией. Медицинская визуализация. 2013; 5: 110–120.
10. *Туманова У.Н., Ляпин В.М., Буров А.А., Подуровская Ю.Л., Зарецкая Н.В.* и др. VACTERL ассоциация у новорожденного: посмертная КТ и МРТ визуализация при патологоанатомическом исследовании. REJR. 2017; 7(2): 191–208.
11. *Туманова У.Н., Ляпин В.М., Козлова А.В., Быченко В.Г., Щеголев А.И.* Аневризма вены Галена у новорожденного: посмертная КТ с контрастным усилением сосудов при патологоанатомическом исследовании. REJR. 2019; 9(2): 260–274.

12. *Weisberg L., Greenberg J., Stazio A.* Computed tomographic findings in brain swelling. Comput Med Imaging Graph. 1990; 14(4): 263–268.
13. *Berger N., Ampanozi G., Schweitzer W., Ross S.G., Gascho D.* et al. Racking the brain: detection of cerebral edema on postmortem computed tomography compared with forensic autopsy. Eur J Radiol. 2015; 84(4): 643–651.
14. *Radojevic N., Radnic B., Vucinic J., Cukic D., Lazovic R.* et al. Mathematical model in post-mortem estimation of brain edema using morphometric parameters. J Forensic Leg Med. 2017; 45: 21–28.
15. *Lundesgaard Eidahl J.M., Opdal S.H., Rognum T.O., Stray-Pedersen A.* Postmortem evaluation of brain edema: An attempt with measurements of water content and brain-weight-to-inner-skull-circumference ratio. J Forensic Leg Med. 2019; 64: 1–6.
16. *Bauer M., Gerlach K., Scheurer E., Lenz C.* Analysis of different post mortem assessment methods for cerebral edema. Forensic Sci Int. 2020; 308: 110164.
17. *Bauer M., Deigendesch N., Wittig H., Scheurer E., Lenz C.* Tissue sample analysis for post mortem determination of brain edema. Forensic Sci Int. 2021; 323: 110808.
18. *Thayyil S., De Vita E., Sebire N.J., Bainbridge A., Thomas D.* et al. Post-mortem cerebral magnetic resonance imaging T1 and T2 in fetuses, newborns and infants. Eur J Radiol. 2012; 81(3): e232–238.
19. *Туркин А.М., Долгушин М.Б., Подопригора А.Е., Серков С.В., Такуш С.В.* и др. Отек головного мозга — возможности магнитно-резонансной томографии. Вестник рентгенологии и радиологии. 2009; 4–6: 4–11.
20. *Breysem L., Cossey V., Mussen E., Demaerel P., Van de Voorde W.* et al. Fetal trauma: brain imaging in four neonates. Eur Radiol. 2004; 14(9): 1609–1614.
21. *Myers K.A., McMahon J.M., Mandelstam S.A., Mackay M.T., Kalnins R.M.* et al. Fatal cerebral edema with status epilepticus in children with Dravet syndrome: report of 5 cases. Pediatrics. 2017; 139(4): e20161933.
22. *Arthurs O.J., Hutchinson J.C., Sebire N.J.* Current issues in postmortem imaging of perinatal and forensic childhood deaths. Forensic Sci Med Pathol. 2017; 13(1): 58–66.
23. *Туманова У.Н., Серова Н.С., Щеголев А.И.* Применение посмертной МРТ для диагностики поражений головного мозга у плодов и новорожденных. REJR. 2017; 7(3): 8–22.

24. *Curnes J.T., Burger P.C., Djang W.T., Boyko O.B.* MR imaging of compact white matter pathways. AJNR. 1988; 9: 1061–1068.
25. *Castillo M., Scatliff J.H., Kwock L., Green J.J., Suzuki K.* et al. Postmortem MR imaging of lobar cerebral infarction with pathologic and in vivo correlation. Radiographics. 1996; 16(2): 241–250.
26. *Shen W.C., Shieh T.T., Shih T.P., Chang C.Y., Su M.C.* et al. MRI of postmortem brains. Gaoxiong Yi Xue Ke Xue Za Zhi. 1993; 9(12): 690–697.
27. *Pfefferbaum A., Sullivan E.V., Adalsteinsson E., Garrick T., Harper C.* Postmortem MR imaging of formalin-fixed human brain. Neuroimage. 2004; 21(4): 1585–1595.
28. *Bauer M., Berger C., Gerlach K., Scheurer E., Lenz C.* Post mortem evaluation of brain edema using quantitative MRI. Forensic Sci Int. 2022; 337: 111376.
29. *Griffiths P.D., Variend D., Evans M., Jones A., Wilkinson I.D.* et al. Postmortem MR imaging of the fetal and stillborn central nervous system. AJNR Am J Neuroradiol. 2003; 24(1): 22–27.
30. *Туманова У.Н., Щеголев А.И., Савва О.В., Быченко В.Г., Сухих Г.Т.* Способ неинвазивной посмертной диагностики отека головного мозга у умершего новорожденного. Патент на изобретение 2796875. 2023. Бюл. № 16.
31. *Туманова У.Н., Щеголев А.И.* Лучевая визуализация неспецифических посмертных изменений сердечно-сосудистой системы. Судебно-медицинская экспертиза. 2016; 5: 59–63.
32. *Arthurs O.J., Price G.C., Carmichael D.W., Jones R., Norman W.* et al. Diffusion-weighted perinatal postmortem magnetic resonance imaging as a marker of postmortem interval. Eur Radiol. 2015; 25: 1399–1406.
33. *Щеголев А.И., Туманова У.Н., Ляпин В.М.* Патолого-анатомическая оценка давности внутриутробной гибели плода. Архив патологии. 2017; 79(6): 60–65.
34. *Щеголев А.И., Туманова У.Н., Савва О.В.* Характеристика гистохимических, молекулярно-генетических и лучевых изменений печени в зависимости от давности смерти. Судебно-медицинская экспертиза. 2023; 66(3): 59–63.
35. *Arthurs O.J., Thayyil S., Pauliah S.S., Jacques T.S., Chong W.K.* et al. Diagnostic accuracy and limitations of post-mortem MRI for neurological abnormalities in fetuses and children. Clin Radiol. 2015; 70(8): 872–880.

36. *Савва О.В., Туманова У.Н., Услонцев Д.Н., Щеголев А.И.* Посмертная МРТ и морфологическая оценка изменений головного мозга новорожденных в зависимости от длительности посмертного периода. Лучевая диагностика для патологической анатомии и судебно-медицинской экспертизы: от прижизненной к посмертной. М., 2022; 68–78.
37. *Туманова У.Н., Савва О.В., Быченко В.Г., Намлылар И.Х., Серова Н.С.* и др. Посмертная лучевая характеристика динамики развития неспецифических посмертных изменений тела новорожденного. REJR. 2022; 2: 35–54.
38. *Туманова У.Н., Ляпин В.М., Быченко В.Г., Серова Н.С., Щеголев А.И.* Посмертная МРТ характеристика неиммунной водянки плода. Российский электронный журнал лучевой диагностики. 2018; 8(4): 172–183.
39. *Tumanova U.N., Lyapin V.M., Bychenko V.G., Shchegolev A.I., Sukhikh G.T.* Possibilities of postmortem magnetic resonance imaging for evaluation of anasarca in newborns. Bull. Exp. Biol. Med. 2019; 166(5): 671–675.
40. *Christe A., Flach P., Ross S., Spendlove D., Bolliger S.* et al. Clinical radiology and postmortem imaging (Virtopsy) are not the same: Specific and unspecific postmortem signs. Leg Med (Tokyo). 2010; 12(5): 215–222.
41. *Tumanova U.N., Bychenko V.G., Serova N.S., Shchegolev A.I.* Postmortem MRI characterization of cadaveric hypostases in deceased newborns. Bull Exp Biol Med. 2021; 170(3): 371–377.

Порэнцефалия плода: прижизненная ультразвуковая, посмертная рентгенологическая и морфологическая диагностика

Шахина М.Ю.[1], Туманова У.Н.[2], Баринова И.В.[1], Андреева Е.Н.[1]

[1]ГБУЗ МО «Московский областной научно-исследовательский институт акушерства и гинекологии», Москва

[2]ФГБУ «Национальный медицинский исследовательский центр акушерства, гинекологии и перинатологии имени академика В.И. Кулакова» Министерства здравоохранения Российской Федерации, Москва

Fetal porencephaly: in vivo ultrasound, postmortem radiological and morphological diagnostics

Shakhina M.Yu.[1], Tumanova U.N.[2], Barinova I.V.[1], Andreeva E.N.[1]

[1]Moscow Regional Research Institute of Obstetrics and Gynecology, Moscow, Russia

[2]Academician V.I. Kulakov Research Center of Obstetrics, Gynecology, and Perinatology, Ministry of Health of the Russian Federation, Moscow, Russia

По данным литературы аутопсийная диагностика врожденных пороков развития центральной нервной системы (ЦНС) превышает прижизненную на 18,6 %. На качество пренатальной диагностики влияет своевременное и полноценное проведение скринингового обследования женщин, особенно во II триместре беременности, с целью выявления различных пороков развития, не совместимых с нормальным развитием плода.

Ключевые слова: аутопсия, порэнцефалия, диагностика поражения центральной нервной системы у плодов.

Порэнцефалия (*porencephalia*; греч. poros — проход, отверстие, пора + enkephalos — головной мозг) — это редкое врожденное заболевание, характеризующееся формированием в головном мозге патологических кистозных полостей разной формы и размера, заполненных чаще всего спинномозговой жидкостью, сообщающихся с желудочковой системой и (или) субарахноидальным пространством, кодирующееся по МКБ-10 как врожденные церебральные кисты — Q04.6.

Термин «порэнцефалия» был введен в 1859 г. Гешлем (R.L. Heschl), описавшим врожденный дефект больших полушарий головного мозга, который распространялся от коры головного мозга до стенки бокового желудочка. В 1969 г. Матсон (D.D. Matson) предложил употреблять этот термин только по отношению к кистозным полостям головного мозга врожденного происхождения.

Истинная порэнцефалия, более известная под названием шизэнцефалия — врожденный порок ЦНС в виде расщелины, возникающий в результате поздней нейрональной миграции — встречается с частотой около 2–3 случаев на 100 000 населения, с наиболее тяжелым проявлением ее в виде поликистоза головного мозга. Половых различий данного заболевания не отмечено.

Порэнцефалическая киста формируется во время внутриутробного развития под действием различных факторов. Это могут быть генетически обусловленные нарушения структуры сосудов (наличие патологических цепей коллагена), в частности аутосомно-доминантная семейная порэнцефалия (хромосома 13q с мутацией гена, кодирующего проколлаген IV типа), наследственная тромбофилия с мутацией фактора V Лейдена (ген F5) в гетерозиготном состоянии, атрофия амигдалярно-гиппокампального комплекса.

Наиболее частой причиной порэнцефалической кисты могут быть деструктивные процессы сосудистого или инфекционного (чаще всего цитомегаловирусного) генеза при воспалительных процессах (менингиты, энцефалиты, вентрикулиты). Второй наиболее частой причиной являются разнообразные расстройства церебрального кровообращения, в частности внутримозговые кровоизлияния вследствие гипоксии, с образо-

ванием кист при их резорбции и организации. Кисты могут сообщаться с желудочками мозга, являясь как бы их дивертикулами, иногда распространяющимися до наружной поверхности полушария головного мозга. Размеры патологических полостей могут быть разнообразными и в отдельных тяжелых случаях могут занимать все мозговое полушарие.

Полости чаще всего двусторонние и симметричные и располагаются в средних отделах больших полушарий. Край коры в области дефекта заострен, клиновидной формы, часто с явлениями глиоза. Извилины полушарий головного мозга радиально погружены в направлении кисты, а иногда в этой области совсем отсутствуют, и на их месте имеется лишь тонкая пластинка из мозгового вещества и (или) мягкой оболочки головного мозга, кратерообразно западающая при вскрытии полости. Если киста сообщается с желудочками мозга, она содержит цереброспинальную жидкость (ликвор), а если не сообщается, кистозную желтоватую жидкость с высоким содержанием белка. Боковые желудочки часто имеют неправильную форму и расширены, особенно в области прилегания порэнцефалической кисты. Кистозные дефекты мозжечка и стволовых структур встречаются редко.

Внутренняя поверхность кисты чаще всего гладкая, может быть представлена эпендимоподобной оболочкой, участками гетеротопированной коры головного мозга, слоем реактивного глиоза, а может и астроцитарной пролиферацией. В то же время может быть выстлана подвергшемуся глиозу или спонгиозу белым веществом. Микроскопически в стенке кисты могут встречаться как мелкие аноксические некрозы и очаги некроза серого и белого вещества с минимальной перифокальной глиальной реакцией, так и участки, образованные гетеротопированной, имеющей неправильное строение, корой головного мозга. В стенках кист иногда обнаруживают гемоглобиногенную пигментацию. Микроскопические изменения в ближайших к кисте извилинах головного мозга характеризуются выраженным разрежением ганглиозных клеток и неправильной ориентировкой клеточных слоев, в прилежащей мягкой оболочке головного мозга отмечаются очаговые некрозы.

Для внутриутробной диагностики данной патологии используются ультразвуковые методы исследования, которые проводятся при скринин-

говом исследовании беременных женщин. Согласно рекомендациям, которые были изложены в приказе Министерства здравоохранения Российской Федерации, для обеспечения своевременной дородовой диагностики врожденных и наследственных заболеваний во время беременности рекомендовалось проводить трехкратное ультразвуковое обследование на сроках 11-13, 18-21 и 30-34 нед. [1].

При УЗ-исследовании в антенатальный период могут визуализироваться одна или несколько внутричерепных кист, которые сообщаются с желудочковой системой и (или) субарахноидальным пространством. Также может наблюдаться асимметрия боковых желудочков со смещением срединного эха.

При компьютерной томографии, при порэнцефалии, на томограммах головного мозга обнаруживают очаги пониженной плотности, соответствующей плотности спинномозговой жидкости, с четкими контурами, без явлений отека окружающей ткани. При сообщении кистозной полости с желудочком мозга смещения его в противоположную сторону не отмечается. Порэнцефалические кисты не имеют солидного компонента и не накапливают контрастное вещество.

При МРТ-исследовании порэнцефалические кисты также хорошо визуализируются, и часто их локализация соответствует сосудистой территории, ограничены белым веществом головного мозга, в котором может наблюдаться глиоз. Обычно кисты сообщаются с желудочковой системой и (или) субарахноидальным пространством.

Приводим **клиническое наблюдение**.

Плод мужского пола, 20-21 нед. гестации (массой 310 г, длиной 24 см), от позднего индуцированного выкидыша по медицинским показаниям в связи с выявленными при скрининге врожденными пороками развития центральной нервной системы (ВПР ЦНС) — порэнцефалией вследствие внутрижелудочкового кровоизлияния IV степени с деструкцией вещества головного мозга, шизэнцефалией. Матери 34 года, беременность 4-я, наступила самостоятельно: УЗИ в 6-7 нед. — ретрооболочечная гематома и диффузное утолщение хориона; скри-

нинг I триместра — высокие риски преэклампсии, задержка роста плода, фетоплацентарная недостаточность; скрининг II триместра — при УЗ-исследовании была выявлена выраженная деформация структур головного мозга: образование смешанной эхогенности с гиперэхогенным компонентом (сгустки?); линейный дефект, расщелина переднего рога бокового желудочка до коры головного мозга (рис. 1). Кроме того, эхографически обнаружены диффузное утолщение, структурные изменения и низкая локализация плаценты, клинически — акушерский антифосфолипидный синдром, гипергомоцистеинемия, недифференцированная дисплазия соединительной ткани. В анамнезе ОРВИ, краснуха, ветряная оспа; 3 беременности: 1-я — срочные самопроизвольные роды, девочке 4 года, здорова; 2 неразвивающиеся в сроке 6-8 нед. — трисомия 160-й пары хромосомы. Для прижизненного ультразвукового исследования использовалась ультразвуковая диагностическая медицинская система Voluson E10 с инновационной платформой Radiance System Architecture.

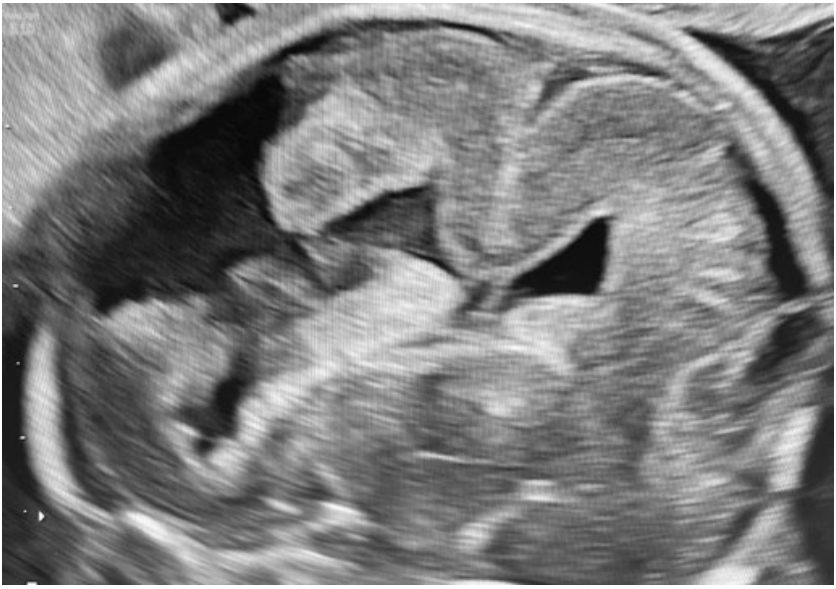

РИС. 1. УЗ-картина изменений головного мозга

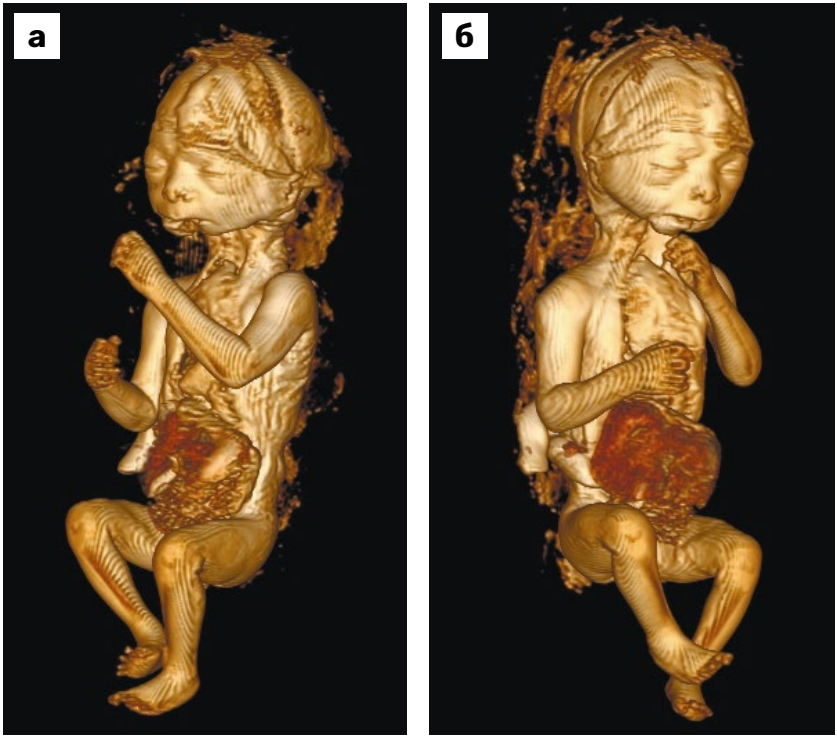

РИС. 2. Посмертная МРТ плода. Трехмерная реконструкция изображений: а — вид слева; *б* — вид справа

Плод был помещен в холодильную камеру для предотвращения аутолитических процессов. Посмертная магнитно-резонансная томография (МРТ) была проведена через сутки на аппарате 3T Siemens Magnetom Verio. Оценка результатов выполнена на T1- и T2-взвешенных изображениях (ВИ). Анализ данных и трехмерная обработка МР-томограмм выполнены с использованием специализированного программного обеспечения Myrian Expert (Intrasense, Франция) (рис. 2).

При анализе полученных томограмм выполнен расчет и анализ объемных параметров областей интереса (рис. 3). Посмертное МРТ-исследование плода выявило в лобно-теменной области с обеих сторон

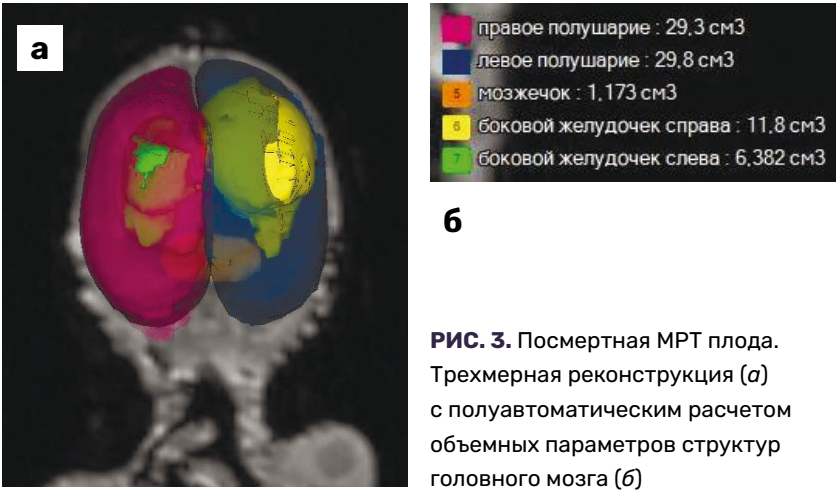

РИС. 3. Посмертная МРТ плода. Трехмерная реконструкция (*а*) с полуавтоматическим расчетом объемных параметров структур головного мозга (*б*)

отсутствие ткани головного мозга, при этом передне-верхние области расширенных боковых желудочков, заполненные газообразным содержимым, непосредственно прилежат к хрящевым пластинкам мозгового отдела черепа.

Белое вещество перивентрикулярно справа и слева (преимущественно справа) имеет неоднородную диффузную интенсивностей МР-сигнала, что соответствует диффузным кровоизлияниям в ткань головного мозга. Также было отмечено наличие полостей с газообразным содержимым, локализующихся паравентрикулярно в измененной ткани головного мозга справа и слева, общим объемом 2,98 см^3 (рис. 4).

Боковые желудочки резко расширены, деформированы, имеют нечеткие очертания границ в лобно-теменных областях. Передний рог боковых желудочков на уровне среза отверстия Монро в аксиальной проекции — 3 мм (норма — до 12 мм), индекс Эванса (отношение максимального расстояния между наружными стенками передних рогов боковых желудочков и максимальным битемпоральным диаметром черепа) — 31 мм (норма — до 16 мм), что свидетельствует о внутренней гидроцефалии. В просвете желудочков визуализируются кровь, сгустки и свертки крови, жидкостное содержимое и области с наличием газа.

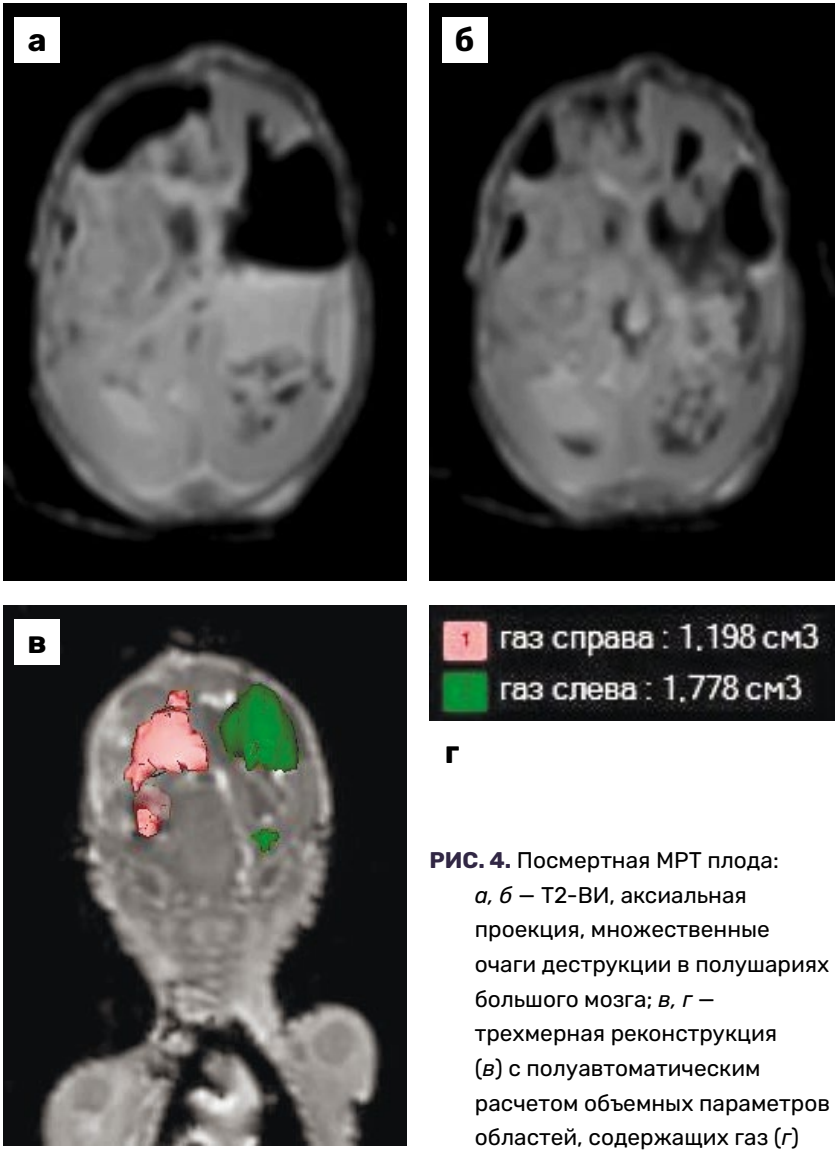

РИС. 4. Посмертная МРТ плода: *а, б* — Т2-ВИ, аксиальная проекция, множественные очаги деструкции в полушариях большого мозга; *в, г* — трехмерная реконструкция (*в*) с полуавтоматическим расчетом объемных параметров областей, содержащих газ (*г*)

При этом наблюдается послойность расположения содержимого с наличием горизонтальных уровней его разделения (рис. 5).

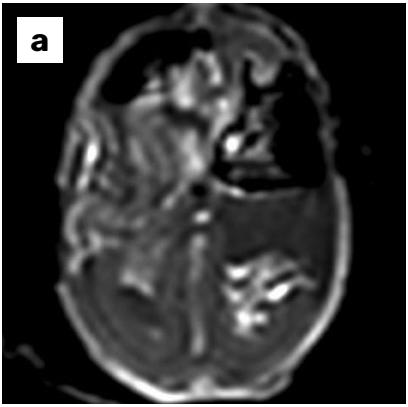

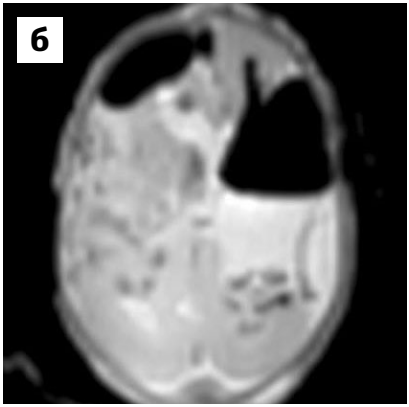

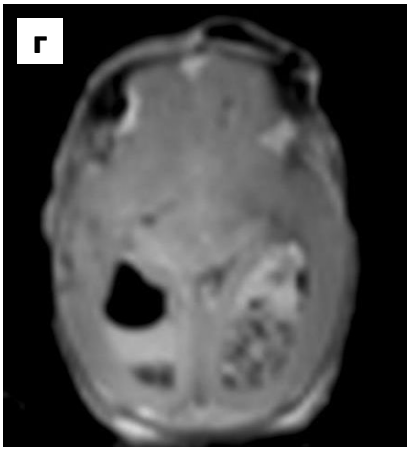

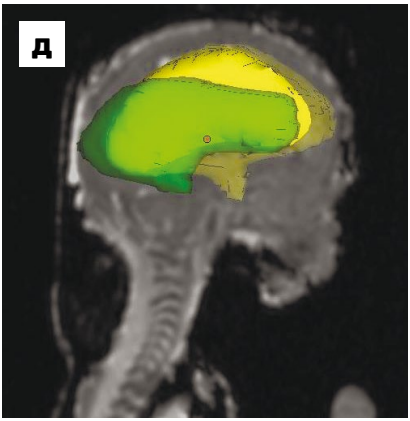

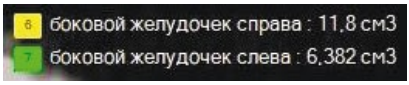

е

РИС. 5. Посмертная МРТ плода: *а, в* — Т1-ВИ, аксиальная проекция; *б, г* — Т2-ВИ, аксиальная проекция; *д, е* — трехмерная реконструкция (*д*) с полуавтоматическим расчетом объемных параметров боковых желудочков (*е*).

Двустороннее расширение и деформация боковых желудочков, двусторонние кровоизлияния в боковые желудочки с прорывом в ткань головного мозга, послойное содержимое (сгустки крови, жидкость и газ) в просвете боковых желудочков, деструкция перивентрикулярной ткани преимущественно в лобных и теменных областях головного мозга

Базальные ганглии, внутренняя капсула достоверно не визуализируются. Мозолистое тело имеет нечеткие границы и недородную интенсивность МР-сигнала. Отмечено смещение межполушарной щели на 3 мм вправо по отношению к срединной линии.

Третий желудочек расширен до 8 мм (норма — до 5 мм), имеет достаточно четкие очертания, содержит свертки и сгустки крови. Четвертый желудочек не расширен, щелеобразной формы, имеет четкие очертания, содержит ликвор. МРТ-показатель отека головного мозга — 68 (норма до 12 ч до 100).

Наличие теменно-затылочной борозды при отсутствии формирования борозды птичьей шпоры указывает на отставание формирования головного мозга по отношению к гестационному возрасту плода.

При патолого-анатомическом исследовании головной мозг (до извлечения из полости черепа) фиксировался в нейтральном формалине не менее 2 дней, затем его извлекали из полости черепа, осматривали, фотографировали, после чего производилась гистологическая вырезка его фрагментов с последующей проводкой, заливкой в парафин и изготовлением микропрепаратов. Тканевые срезы толщиной 2 мкм окрашивали гематоксилином и эозином.

На аутопсии — головной мозг полностью выполнял полость черепа, при извлечении его обращала на себя внимание выраженная деформация наружных поверхностей полушарий большого мозга в виде выбухающих участков (рис. 4), представленных темно-бурой тонкой блестящей пленкой — мягкими мозговыми оболочками.

Под мягкими мозговыми оболочками определялись обширные дефекты вещества мозга и наружных стенок боковых желудочков, края которых

были несколько уплотнены, истончены и направлены в сторону внутренних стенок желудочков (рис. 6). Боковые желудочки были резко расширены, деформированы, внутренняя выстилка их была шероховатая, с буровато-желтоватым оттенком, местами с очаговыми уплотнениями (рис. 7).

В области коры, преимущественно затылочных долей, определялись множественные мелкие точечные и полосовидные красно-бурые кровоизлияния.

При исследовании последа каких-либо воспалительных изменений в плаценте, плодовых оболочках и в пуповине выявлено не было. При исследовании крови плода методом ПЦР не обнаружено ДНК: CMVp YSV I, II; *Ureaplasma urealyticum*; *Mycoplasma hominis*; *Mycoplasma genitalium*; *C. trachomatis*; *Candida albicans*; *Toxoplasma gondii*.

При микроскопическом исследовании гистологических препаратов головного мозга были выявлены морфологические признаки менингоэнцефалита с дистрофическими изменениями нейронов, с участками некрозов и неравномерно выраженной глиальной реакцией (рис. 8*а*)

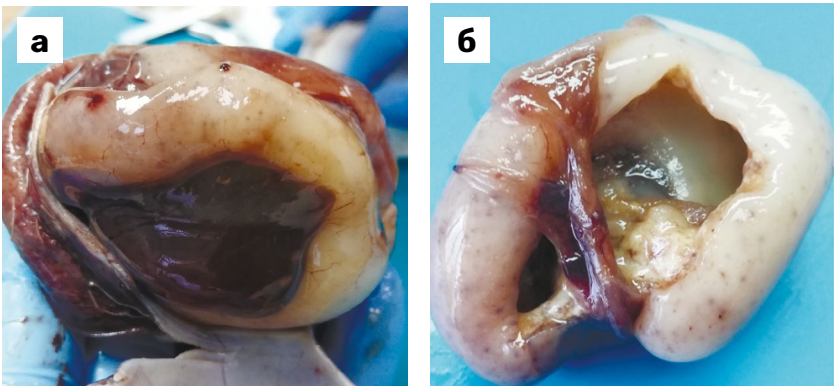

РИС. 6. Внешний вид головного мозга плода при аутопсии:
а — левое полушарие головного мозга; *б* — головной мозг при аутопсии после частичного снятия мягких мозговых оболочек

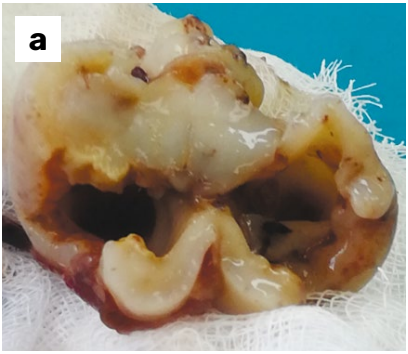

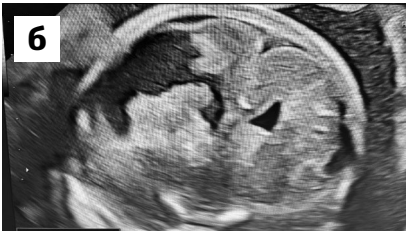

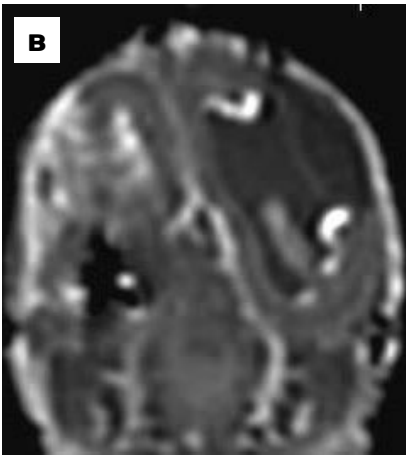

РИС. 7. Головной мозг с расширенными боковыми желудочками, сообщающимися с субарахноидальным пространством:

а — при аутопсии головного мозга; б — при УЗ-исследовании; *в* — при посмертной МРТ

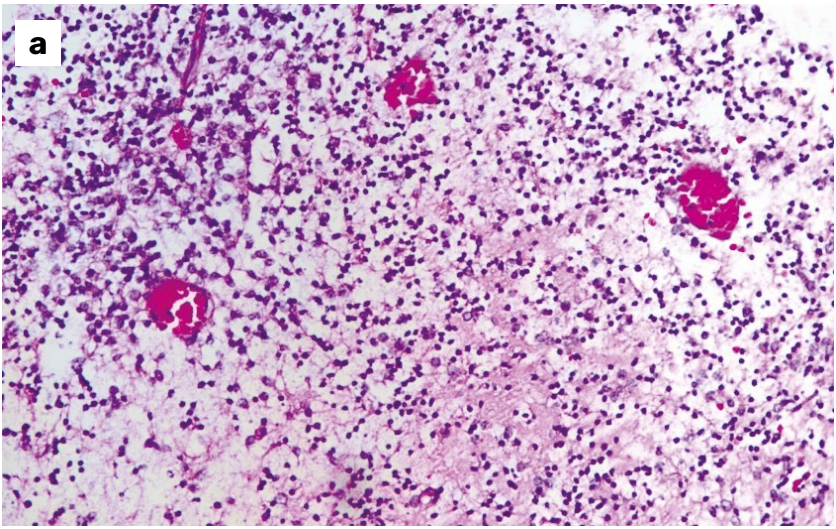

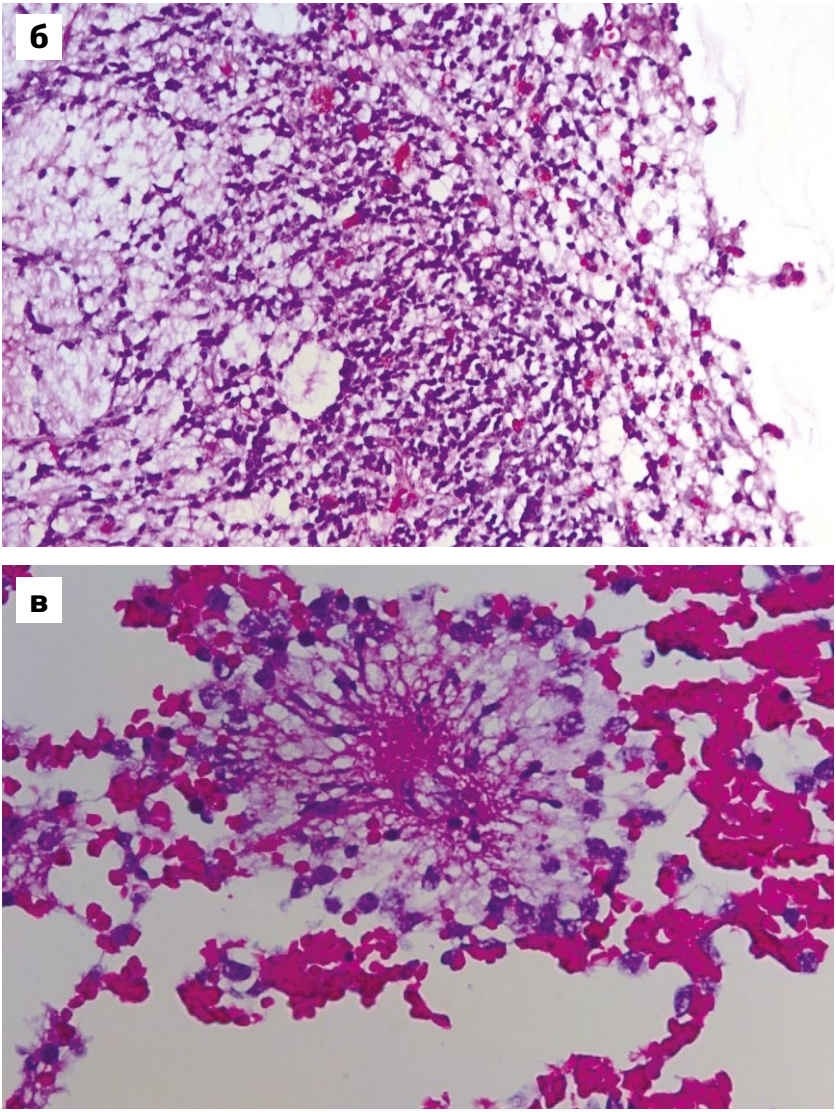

РИС. 8. Микроскопические изменения головного мозга:
а — разряжение вещества мозга с лимфоклеточной инфильтрацией;
б — скопление сидерофагов; изменения сосудистой стенки
при васкулите. Окраска гематоксилином и эозином

и скоплениями сидерофагов (рис. 8*б*), с распространенными васкулитами (рис. 8*в*) с деструкцией стенок сосудов, с множественными кровоизлияниями в коре полушарий большого мозга (рис. 9).

РИС. 9. Множественные точечные кровоизлияния в области коры полушарий большого мозга:
а — при макроскопическом исследовании; *б* — при микроскопическом исследовании. Окраска гематоксилин и эозином, ув. 10

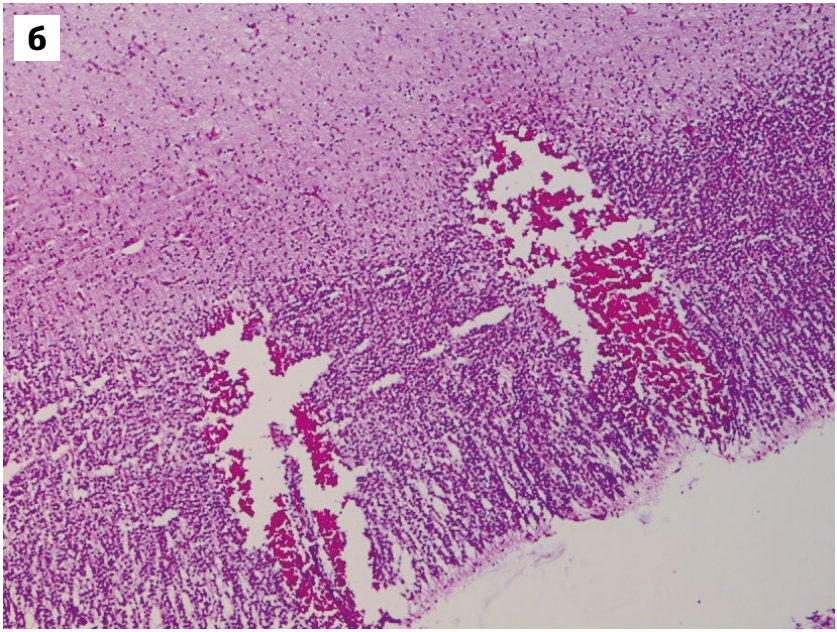

Учитывая данные прижизненного УЗ- и посмертного МРТ-исследований, результаты морфологического исследования, данные ПЦР-исследования крови плода, можно предположить, что причиной развития двусторонней порэнцефалии в данном случае было внутрижелудочковое кровоизлияние (ВЖК) III степени (по классификации перинатальных поражений нервной системы у новорожденных, разработанной Российской ассоциацией специалистов перинатальной медицины и утвержденной VI Конгрессом педиатров России в 2000 г.) или VI степени ПИВК (по L.-A. Papile). При этом этиология данного кровоизлияния, вероятнее всего, была вирусной, микоплазменной или хламидийной природы, что характерно для TORSH-инфекции.

Литература

1. Приказ Министерства здравоохранения Российской Федерации от 28 декабря 2000 г. № 457 «О совершенствовании пренатальной диагностики в профилактике наследственных и врожденных заболеваний у детей». https://normativ.kontur.ru/document?moduleId=1&documentId=72757

К вопросу о значении посмертного лучевого исследования для патологической анатомии и судебной медицины

Швальб А.П.

ГБУ РО «Бюро судебно-медицинской экспертизы имени Д.И. Мастбаума», Рязань

On the importance of postmortem radiation examination for pathological anatomy and forensic medicine

Shval'b A.P.

Bureau of Forensic Medicine named after D.I. Mastbaum, Ryazan

Применение методов посмертного лучевого исследования в прозекторской практике ограничено его диагностической ценностью, основанной на достоверности ожидаемого результата. Диагностическая ценность метода определяется его чувствительностью и специфичностью по отношению к выявляемому процессу. На сегодняшний день отсутствует методика расчета достоверности диагностического заключения, что приводит к субъективизму при выборе методов исследования и интерпретации результатов. В статье рассматривается вопрос о целесообразности применения лучевой диагностики при отеке мозга и отеке легких. Научный потенциал танаторадиологии на сегодняшний день более значим, чем практический: выявляются новые постмортальные феномены, уточняются и пересматриваются прежние взгляды на патологические процессы.

Ключевые слова: танаторадиология, диагностическая ценность, специфичность и чувствительность метода, отек легких, отек мозга.

Научные открытия и технологические разработки традиционно переходят на службу медицине, суля первоначально революционные прорывы, а впоследствии становятся рутинным методом диагностики или занимают скромное место в физиотерапевтическом кабинете.

В современном технократическом мире существует множество технологий, которые можно было бы приложить к медицине, если это целесообразно. А целесообразность заключается в том, что метод должен либо повышать эффективность лечения, либо прибавлять достоверность диагнозу (или научному выводу), если этой достоверности не хватает, либо заменять менее эффективные и более дорогостоящие методики.

В течение нескольких последних десятилетий постмортальное лучевое исследование становится все более часто используемым методом. И оно действительно имеет много точек приложения, что отражено в большом количестве научных работ, посвященных лучевой семиотике неспецифических посмертных изменений [1–3], особенностям визуализации патологических процессов при посмертных КТ [4–6], КТ-ангиографии [7–9] и МРТ [10–12], сравнения их эффективности с традиционной аутопсией [13–15] и между собой [16–18]. Были представлены особенности проведения посмертных лучевых исследований в помещениях клинических учреждений и моргов [19–21], при патолого-анатомических [22, 23] и судебно-медицинских вскрытиях [24, 25], тел взрослых пациентов [26–27] и новорожденных [28–30]. Разработаны методики малоинвазивного вскрытия, основанного на посмертном лучевом исследовании с последующим взятием небольших образцов тканей из выявленных патологических участков [31, 32], а также высказаны предположения о возможности замены части аутопсий посмертными лучевыми исследованиями [33, 34].

Однако недостаточно освещенным остается вопрос о математически обоснованной диагностической ценности того или иного танаторадиологического признака, т. е. чувствительности и специфичности. Целесообразность применения такого дорогостоящего метода определяется его диагностическим вкладом, который пока невозможно оценить вследствие отсутствия соответствующей методики и базы данных. Но если практическое применение может быть регламентировано ди-

агностической ценностью, то научный вклад метода прояснится лишь через десятки лет в лучшем случае.

Смертью как наукой занимается «заброшенная» на современном этапе танатология. Возможно, что, освещенная особыми (рентгеновскими, магнитными и т. п.) лучами, она заиграет неожиданными гранями. Но уже танаторадиологические методы исследования, с одной стороны, уточняют или ставят под сомнение некоторые привычные танатологические воззрения, с другой — открывают новые посмертные феномены.

На сегодняшний день известны основные механизмы танатогенеза: мозговой, сердечный, легочный, печеночный, почечный, коагулопатический, эпинефральный. Из них лучевыми методами наиболее активно изучаются мозговой и легочный. Мозговой механизм связан с изменениями объема содержимого черепной коробки. Это может быть вызвано кровоизлиянием, опухолью, набуханием, отеком. Последние два состояния возникают при повреждении клеток и (или) циркуляторных нарушениях крово- или ликворообращения. Причем речь идет о повреждении преимущественно глиальных клеток, которое проявляется их набуханием и водяночной дистрофией, при этом нейроциты коры могут сморщиваться.

В подобных случаях при секционном исследовании масса мозга увеличена, в фазе набухания ткань мозга липнет к полотну ножа. При отеке ткань на разрезе влажная, микроскопически определяются расширенные периваскулярные и перицеллюлярные пространства. При выраженных процессах набухания-отека происходит дислокация тех или иных отделов мозга, что проявляется соответствующими странгуляциями. Возникает резонный вопрос: существуют ли механизмы посмертного увеличения объема мозга, приводящие к дислокации? И если таковые существуют, то каковы признаки прижизненности процесса? Специальных исследований на эту тему в литературе найти не удалось, но известно, что посмертные мышечные сокращения происходят в т. ч. в стенках сосудов. Следовательно, уменьшение объема артериального русла вызывает перемещение крови в менее резистивные отделы, т. е. в капилляры.

Сокращение мышечных оболочек вен также приводит к уменьшению просвета и перемещению крови в сторону капилляров, что связано с от-

сутствием клапанов во внутримозговых венах. Посмертное снижение плотности межэндотелиальных контактов в капиллярах, повышение давления в них, ацидоз, сопровождающийся высвобождением воды, приводит к выходу жидкой части крови за пределы сосудистого русла, что морфологически выражается в отеке макроскопически и расширении периваскулярных и перицеллюлярных пространств микроскопически. Мышечная масса стенок сосудов мала, и содержание в них макроэргов невелико, поэтому длительность их окоченения короткая.

При разрешении окоченения происходит расслабление стенок, расширение просветов и, чисто теоретически, создаются условия для всасывания дополнительного объема из питающих крупных ветвей. Косвенным признаком посмертного перемещения крови являются нередко встречающиеся колонии бактерий в просветах вен без морфологических и клинических признаков воспаления (исходя из версии транскишечного попадания бактерий в кровь в агональном периоде). Однако для возникновения дислокации необходимо добавить в черепную коробку взрослого человека более 180 мл, что вряд ли возможно достичь вышеописанным механизмом. В итоге этих рассуждений мы приходим к выводу, что увеличение веса головного мозга — достоверный признак прижизненности, т. к. перераспределение жидкости внутри черепной коробки не приведет к значительному увеличению массы мозга.

Какую диагностическую пользу может принести в этих случаях посмертная радиология? Метод МРТ имеет высокую чувствительность при выявлении гидратации мозга, но низкую специфичность в отношении прижизненности процесса. В опубликованной работе Тумановой У.Н. с соавт. [35], посвященной танаторадиологическому исследованию новорожденных, было установлено совпадение клинического и патолого-анатомического диагнозов в отношении отека головного мозга в 14 % наблюдений, в 73 % случаев признаки отека мозга, выявленные при патолого-анатомическом вскрытии, отсутствовали в истории болезни. Отсутствие прижизненных и посмертных признаков отека головного мозга отмечено у 13 % новорожденных [35]. Однако в тексте не указаны критерии патолого-анатомической диагностики отека, что не позволяет сделать однозначный вывод о правоте клинициста или прозектора.

Следовательно, для диагностики отека головного мозга танаторадиологические методы достаточно чувствительны и могут быть использованы с большой степенью доказательности, но для оценки прижизненности отека мозга рентгенологический метод имеет низкую специфичность.

Полученные данные подтверждают, что в рутинных исследованиях только значительно (т. е. с наличием странгуляций) увеличенный вес мозга является достоверным признаком прижизненности отека. Диагностическое значение лучевой диагностики в группе патологических состояний головного мозга возрастает при ранних ишемических изменениях, когда на аутопсии и при рутинном гистологическом исследовании очаговые изменения еще не визуализируются, а смерть наступает от набухания-отека мозга и ущемления его стволового отдела.

В этих случаях данные МРТ позволяют доказательно определить зону ишемии и прицельно взять материал на гистологическое исследование. В противном случае прозектор может констатировать отек мозга, но не увидеть в нем зону инфаркта. При отсутствии на МРТ (КТ) зоны ишемии можно предполагать токсическое поражение головного мозга при наличии его отека и ущемления.

Таким образом, при раннем очаговом ишемическом повреждении головного мозга рентгенологический метод исследования превышает чувствительность и специфичность аутопсии, что резко повышает его диагностическую ценность.

Похожая ситуация сложилась и в отношении отека легких. В посмертном периоде перераспределение жидкости в легких, в отличие от головного мозга, более выражено [35]. Это связано с множеством факторов как физического, так и физиологического характера. Любой тип отека легкого (кардиогенный или некардиогенный) связан с накоплением жидкости в экстравазальном пространстве, куда она попадает вследствие пропотевания из артериального колена капиллярного русла и при физиологическом состоянии элиминируется в венозное колено капилляра, концевые отделы лимфатических сосудов и минимально — в альвеолы [36].

В случае нарушения венозного оттока возрастает нагрузка на лимфатическую систему, которая замыкается на верхнюю полую вену, и, следовательно, лимфа вновь поступает в систему легочных артерий, усугубляя существующую недостаточность. Матрикс интерстиция на 80 % состоит из гликозаминогликанов, которые могут без увеличения объема связать воды до 30 % от своей массы. Если дренажная система не справляется и транссудация в артериальном колене капиллярного русла продолжается, начинается альвеолярный отек. Считается, что критическое значение заполнения альвеол жидкостью — это $^{2}/_{3}$ объема легких, после которых наступает смертельная гипоксия.

Исходя из представленной выше упрощенной схемы развития отека, следует общая морфологическая картина: вес легких увеличен, с поверхности разреза стекает жидкость, при микроскопическом исследовании альвеолы заполнены гомогенной эозинофильной или слабо базофильной массой. Возникает тот же самый вопрос: могут ли эти изменения возникнуть после смерти? Как указывалось выше, существуют 2 жидкостьсодержащих компартмента — это сосуды и интерстиций. Выход жидкости из интерстиция в альвеолы вполне можно представить, т. к. гидростатическое давление в лимфатических сосудах выше такового в просветах альвеол, а межклеточные контакты эпителия альвеол после смерти ослабевают и разрушаются.

Однако при формировании т. н. «шокового» легкого интерстициальный отек и после смерти не переходит в альвеолярный. Выход жидкой части крови из капилляров в интерстиций можно связать с посмертным окоченением сосудов мышечного типа и проталкиванием крови в капилляры.

Таким образом, механизмы посмертного образования жидкости в просветах альвеол существуют, и необходимы критерии дифференцировки с прижизненным отеком.

Как и в случае с отеком головного мозга, основным критерием является увеличение веса органа, т. к. накопление избыточного количества жидкости могло произойти только в условиях кровообращения (рассматриваются обычные обстоятельства). Но в отличие от головного мозга, необходимо гистологически исключить ряд состояний, которые могут

привести к увеличению веса органа: пневмония, склероз, гемохроматоз, опухоли и т. п. Кроме того, стекающая с поверхности разреза жидкость должна быть пенистой и охватывать передние отделы легких.

Итогом рассуждений об отеке головного мозга и отеке легких является вывод о том, что прижизненность возникновения данных патологических явлений должна быть хорошо обоснована, т. к. если в клинической картине отека не было, а в заключении прозектора он появился, то правоохранитель, в наше время всегда незримо присутствующий в лечебно-диагностическом процессе, может заподозрить врача-клинициста в халатности, т. к. целенаправленное лечение отека не проводилось.

Второй вопрос: какова диагностическая роль посмертных лучевых методов в исследовании легких? Чувствительность МРТ (КТ) позволяет с определенной достоверностью говорить о наличии жидкостного содержимого в легочной ткани, но специфичность метода не позволяет достоверно определить качественный состав содержимого и его прижизненное происхождение. В других ситуациях, когда необходимо определить наличие в легких мелких рентгенологически позитивных участков, веществ, предметов, лучевая диагностика становится высокоспецифичной и чувствительной.

Таким образом, в практической работе целесообразность применения методов лучевой диагностики требует дифференцированного подхода, основанного на оценке ожидаемой достоверности полученной информации. Достоверность же зависит от специфичности и чувствительности применяемого для конкретной цели метода. Следовательно, для обоснования применения методов лучевого исследования (как и всяких других!) необходимо знать их математически вычисленную диагностическую ценность. Она может быть высокой для выявления, например, костной патологии и низкой — для патологии кишечной стенки.

Научная ценность танаторадиологических исследований заключается в возможности изучения патологии до аутопсийного вмешательства, которое видоизменяет картину болезни. Так, было обнаружено явление внутрисосудистого скопления газа в телах плодов, мертворожденных и новорожденных, не связанного с процессами аутолиза или гниения [37].

При обычном вскрытии этот феномен не мог быть обнаружен, и он еще ждет объяснения как своего происхождения, так и определения места в танатогенезе. Другим направлением с использованием методов танаторадиологии явились исследования заболеваний сердечно-сосудистой системы, уточнившие механизмы развития болезни и компенсации при гипертонии, атеросклерозе, аритмиях, постинфарктном кардиосклерозе.

Всякая научная мысль через ряд стадий переходит в практическую плоскость и вынуждает практиков медленно, но неумолимо менять свои взгляды и методы воздействия на природу. Так и феномены, выявленные при посмертном лучевом исследовании, должны заставить патологоанатомов, судебно-медицинских экспертов и прочих заинтересованных лиц задуматься о степени достоверности наших знаний и сделанных на их базе заключений, которые в одних случаях ложатся в основу терапевтических схем, а в других — в основу уголовного дела.

Литература

1. *Takahashi N., Satou C., Higuchi T., Shiotani M., Maeda H.* et al. Quantitative analysis of intracranial hypostasis: comparison of early postmortem and antemortem CT findings. AJR. Am J Roentgenol. 2010; 195(6): W388–W393.
2. *Klein W.M., Bosboom D.G., Koopmanschap D.H., Nievelstein R.A., Nikkels P.G.* et al. Normal pediatric postmortem CT appearances. Pediatr Radiol. 2015; 45(4): 517–526.
3. *Туманова У.Н., Щеголев А.И.* Лучевая визуализация неспецифических посмертных изменений сердечно-сосудистой системы. Судебно-медицинская экспертиза. 2016; 59(5): 59-63.
4. *Garetier M., Deloire L., Dédouit F., Dumousset E., Saccardy C.* et al. Postmortem computed tomography findings in suicide victims. Diagn Interv Imaging. 2017; 98(2): 101–112.
5. *Chandy P.E., Murray N., Khasanova E., Nasir M.U., Nicolaou S.* et al. Postmortem CT in Trauma: An Overview. Can Assoc Radiol J. 2020; 71(3): 403–414.
6. *Туманова У.Н., Федосеева В.К., Ляпин В.М., Степанов А.В., Воеводин С.М.* и др. Посмертная компьютерная томография мертворо-

жденных с костной патологией. Медицинская визуализация. 2013; 5: 110–120.
7. *Grabherr S., Grimm J., Baumann P., Mangin P.* Application of contrast media in post-mortem imaging (CT and MRI). Radiol med. 2015; 120: 824–834.
8. *Туманова У.Н., Серова Н.С., Быченко В.Г., Щеголев А.И.* Возможности применения контрастных веществ при посмертном компьютерно-томографическом исследовании. REJR. 2018; 8(3): 83-99.
9. *Туманова У.Н., Ляпин В.М., Козлова А.В., Быченко В.Г., Щеголев А.И.* Аневризма вены Галена у новорожденного: посмертная КТ с контрастным усилением сосудов при патологоанатомическом исследовании. REJR 2019; 9(2): 260-274.
10. *Ross S., Ebner L., Flach P., Brodhage R., Bolliger S.A.* et al. Postmortem whole-body MRI in traumatic causes of death. AJR Am J Roentgenol. 2012; 199(6): 1186-1192.
11. *Щеголев А.И., Туманова У.Н.* Роль магнитно-резонансной томографии в определении танатогенеза. Криминалистика — прошлое, настоящее, будущее: достижения и перспективы развития. Под редакцией А.И. Бастрыкина. 2014; 369–372.
12. *Туманова У.Н., Ляпин В.М., Буров А.А.* и др. VACTERL ассоциация у новорожденного: посмертная КТ и МРТ визуализация при патологоанатомическом исследовании. REJR. 2017; 7(2): 191–208.
13. *Roberts I.S., Benamore R.E., Benbow E.W., Lee S.H., Harris J.N.* et al. Post-mortem imaging as an alternative to autopsy in the diagnosis of adult deaths: a validation study. Lancet. 2012; 379(9811): 136-142.
14. *Туманова У.Н., Быченко В.Г., Ляпин В.М., Воеводин С.М., Щеголев А.И.* Врожденная диафрагмальная грыжа у новорожденного: МРТ — патоморфологические сопоставления. Медицинская визуализация. 2014; 4: 72-83.
15. *Wijetunga C., O'Donnell C., So T.Y., Varma D., Cameron P.* et al. Injury detection in traumatic death: postmortem computed tomography vs. open autopsy. Forensic Imaging. 2020; 20: 100349
16. *Arthurs O.J., Guy A., Thayyil S., Wade A., Jones R.* et al. Comparison of diagnostic performance for perinatal and paediatric postmortem imaging: CT versus MRI. Eur Radiol. 2016; 26(7): 2327-2336.
17. *Michaud K., Genet P., Sabatasso S., Grabherr S.* Postmortem imaging as a complementary tool for the investigation of cardiac death. Forensic Sci Res. 2019; 4(3): 211-222.

18. *Туманова У.Н., Федосеева В.К., Ляпин В.М., Быченко В.Г., Воеводин С.М.* и др. Плод-акардиус: посмертная компьютерная и магнитно-резонансная томография. Диагностическая и интервенционная радиология. 2016; 10(2): 23-30.
19. *Фетисов В.А.* Преимущества и недостатки вариантов размещения компьютерных томографов для посмертной визуализации (опыт специалистов Великобритании). Consilium medicum. 2016; 18(13): 34–37.
20. *Туманова У.Н., Щеголев А.И., Ковалев А.В.* Организация проведения посмертных лучевых исследований в структуре патологоанатомических отделений и бюро судебно-медицинской экспертизы. Судебно-медицинская экспертиза. 2021; 64(1): 57–63.
21. *Туманова У.Н., Щеголев А.И., Ковалев А.В.* Техническое и методическое обеспечение проведения посмертных лучевых исследований в патологоанатомических отделениях и бюро судебно-медицинской экспертизы. Судебно-медицинская экспертиза. 2021; 64(2): 51-57.
22. *Inai K., Noriki S., Kinoshita K., Sakai T., Kimura H.* et al. Postmortem CT is more accurate than clinical diagnosis for identifying the immediate cause of death in hospitalized patients: a prospective autopsy-based study. Virchows Arch. 2016; 469(1): 101–109.
23. *Shruthi M., Gupta N., Jana M., Mridha A.R., Kumar A.* et al. Conventional vs virtual autopsy with postmortem MRI in phenotypic characterization of stillbirths and fetal malformations. Ultrasound Obstet Gynecol. 2018; 51(2): 236-245.
24. *Poulsen K., Simonsen J.* Computed tomography as a routine in connection with medicolegal autopsies. Forensic Sci. Int. 2007; 171: 190-197.
25. *Ковалев А.В., Кинле А.Ф., Коков Л.С., Синицын В.А., Фетисов В.А.* и др. Реальные возможности посмертной лучевой диагностики в практике судебно-медицинского эксперта. Consilium Medicum. 2016; 18(13): 9–25.
26. *Shiotani S., Kohno M., Ohashi N., Yamazaki K., Nakayama H.* et al. Non-traumatic postmortem computed tomographic (PMCT) findings of the lung. Forensic Sci Int. 2004; 139(1): 39–48.
27. *Morgan B., Adlam D., Robinson C., Pakkal M., Rutty G.N.* Adult post-mortem imaging in traumatic and cardiorespiratory death and

its relation to clinical radiological imaging. Br J Radiol. 2014; 87(1036): 20130662.
28. *Thayyil S., Sebire N.J., Chitty L.S., Wade A., Chong W.* et al. Post-mortem MRI versus conventional autopsy in fetuses and children: a prospective validation study. Lancet. 2013; 382(9888): 223-233.
29. *Tumanova U.N., Shchegolev A.I.* The role and place of thanatoradiological studies in the pathological examination of fetuses and newborns. Bull Exp Biol Med. 2022; 173(6): 691-705.
30. *Tumanova U.N., Lyapin V.M., Burov A.A., Shchegolev A.I., Sukhikh G.T.* The possibility of postmortem magnetic resonance imaging for the diagnostics of lung hypoplasia. Bull Exp Biol Med. 2018; 165(2): 288-291.
31. *Ben-Sasi K., Chitty L.S., Franck L.S., Thayyil S., Judge-Kronis L.* et.al Acceptability of a minimally invasive perinatal/paediatric autopsy: healthcare professionals' views and implications for practice. Prenat. Diagn. 2013; 33(4): 307-312.
32. *Blokker B.M., Weustink A.C., Wagensveld I.M., von der Thüsen J.H., Pezzato A.* et al. Conventional autopsy versus minimally invasive autopsy with postmortem MRI, CT, and CT-guided biopsy: Comparison of diagnostic performance. Radiology. 2018; 289(3): 658–667.
33. *Roberts I.S., Benamore R.E., Benbow E.W., Lee S.H., Harris J.N.* et al. Post-mortem imaging as an alternative to autopsy in the diagnosis of adult deaths: a validation study. Lancet. 2012; 379(9811): 136-142.
34. *Wichmann D., Obbelode F., Vogel H., Hoepker W.W., Nierhaus A.* et al. Virtual autopsy as an alternative to traditional medical autopsy in the intensive care unit: a prospective cohort study. Ann. Intern. Med. 2012; 156: 123-130.
35. *Туманова У.Н., Савва О.В., Быченко В.Г., Намлылар И.Х., Серова Н.С.* и др. Посмертная лучевая характеристика динамики развития неспецифических посмертных изменений тела новорожденного. REJR. 2022; 12(2): 35-54.
36. *Чучалин А.Г.* Отек легких: физиология легочного кровообращения и патофизиология отека легких (часть I). РМЖ. 2005; 21: 1374.
37. *Туманова У.Н., Федосеева В.К., Ляпин В.М., Щеголев А.И., Сухих Г.Т.* Выявление скоплений газа в телах плодов, мертворожденных и умерших новорожденных при посмертном компьютерно-томографическом исследовании. Consilium Medicum. 2016; 18(13): 26–33.

Роль и место танаторадиологических исследований при посмертном анализе тела мертворожденного

Щеголев А.И., Туманова У.Н.

ФГБУ «Национальный медицинский исследовательский центр акушерства, гинекологии и перинатологии имени академика В.И. Кулакова» Министерства здравоохранения Российской Федерации, Москва

The role and place of thanatoradiological studies in the postmortem analysis of a stillborn

Shchegolev A.I., Tumanova U.N.

Academician V.I. Kulakov National Medical Research Center for Obstetrics, Gynecology and Perinatology Ministry of health of the Russian Federation, Moscow

Приведены данные литературы и результаты собственных исследований определения давности внутриутробной гибели плода. В основе оценки давности гибели плода лежит определение выраженности процессов мацерации. Основными макроскопическими показателями считаются выраженность десквамации эпидермиса и изменения цвета кожи. Однако выраженность десквамации возрастает в наблюдениях водянки и задержки роста плода, а также может быть артифициальной. В качестве микроскопического показателя давности гибели плода используется снижение интенсивности окраски гематоксилином ядер клеток внутренних органов, выраженность которой также зависит от наличия патологии плода. Эффективным методом оценки выраженности процессов мацерации кожных покровов и внутренних органов являются посмертные лучевые исследования. В результате проведенных посмертных лучевых исследований сделано заключение, что посмертная МРТ, характеризуясь быстротой выполнения

и объективностью полученных данных, позволяет проводить быструю неинвазивную оценку процессов мацерации органов и тканей, способствующую объективизации и улучшению патолого-анатомической диагностики.

Ключевые слова: танаторадиология, посмертная МРТ, посмертная КТ, мертворожденный, мацерация, давность гибели.

Введение

Внутриутробная гибель плода и соответственно мертворождение является самым трагичным исходом беременности. В Российской Федерации, в соответствии со ст. 67 Федерального закона «Об основах охраны здоровья граждан в Российской Федерации» от 21.11.2011 г. № 323-ФЗ, все случаи мертворождения подлежат обязательному патолого-анатомическому вскрытию или судебно-медицинскому исследованию в случае насильственной смерти. Соответственно в рамках федерального статистического наблюдения в стране осуществляется повсеместный учет мертворождений, а также случаев гибели новорожденных. Именно поэтому Россия входит в число стран, в которых национальная система записей актов гражданского состояния считается полноценной, с надежным определением причин смерти [1].

Основными задачами патолого-анатомического вскрытия тела мертворожденного считаются определение причины гибели, включая основное заболевание и состояния, обусловившие наступление смерти, а также времени внутриутробной гибели.

Цель работы: анализ данных литературы и результатов собственных исследований по определению давности внутриутробной гибели плода.

Результаты и обсуждение

Характеризуя проблему мертворождения, следует указать, что согласно Всемирной организации здравоохранения (ВОЗ) [2] «мертворожде-

нием является смерть продукта зачатия до его полного изгнания или извлечения из организма матери вне зависимости от продолжительности беременности». Соответственно в качестве критериев мертворождения указано «отсутствие у плода после такого отделения дыхания или любых других признаков жизни, таких как сердцебиение, пульсация пуповины или определенные движения произвольной мускулатуры». При этом для международного сравнения показателей различных стран ВОЗ рекомендует учитывать только тех, что родились на сроках беременности 28 нед. или более, а в национальную статистику включать данные о плодах и новорожденных с массой тела от 500 г и более [2].

Несмотря на рекомендации ВОЗ, законодательные требования к регистрации живорождений и мертворождений отличаются в различных странах (табл. 1). При этом в одних странах критерием для регистрации и соответственно отражения в статистических формах используется только срок беременности, на котором произошло мертворождение: например, в Индии — не менее 28 нед., в Великобритании — не менее 24 нед., в Японии — не менее 20 нед. В других странах учитывается только масса при рождении: в Германии и провинции Квебек в Канаде — 500 г и более. В большинстве же провинций Канады используют один из двух показателей: срок беременности не менее 20 нед. или масса тела не менее 500 г. В большинстве стран мира учитывают два показателя: срок беременности и масса тела мертворожденного, которые также отличаются в разных странах (табл. 1).

В Российской Федерации с 2012 г., согласно приказу Минздравсоцразвития России от 27.12.2011 г. № 1687н «О медицинских критериях рождения, форме документа о рождении и порядке его выдачи», мертворождением считается отделение плода от организма матери при сроке беременности 22 нед. и более при массе тела новорожденного 500 г и более (или менее 500 г при многоплодных родах) или в случае, если масса тела ребенка при рождении неизвестна, при длине тела новорожденного 25 см и более при отсутствии у новорожденного признаков живорождения, которое подлежит государственной регистрации на основании медицинского свидетельства о перинатальной смерти. До этого медицинские свидетельства о перинатальной смерти оформлялись в случаях мертворождения при сроке беременности 28 нед. и более при массе тела 1000 г и более.

ТАБЛИЦА 1. Критерии для регистрации мертворождения в различных странах

Страна	Срок гестации, нед.	Масса, г
Австралия	≥ 20	≥ 400
Великобритания	≥ 24	
Гана	≥ 28	
Германия		≥ 500
Индия	≥ 28	
Италия	> 180 дней	
Канада	≥ 20 нед. или ≥ 500 г	
Канада (Квебек)		≥ 500
Новая Зеландия	≥ 20	≥ 400
Российская Федерация	≥ 22 нед. и ≥ 500 г	
США	≥ 20	
Судан	≥ 28	
Тайвань	> 20	> 500
Франция	≥ 22	≥ 500
Япония	≥ 22	

Вышеуказанные различия критериев национальных систем регистрации мертворожденных закономерно ограничивают возможности как международных сравнений, так и получение обобщенных показателей. Тем не менее более часто мертворождения и более высокие показатели мертворождаемости отмечены в Индии, Пакистане, Нигерии [3]. При этом общее ежегодное количество мертворожденных в мире, рассчитанное путем специальных методов статистики [4], составляет порядка 2,6 млн наблюдений.

В Российской Федерации в 2010 г. общее количество мертворожденных и показатель мертворождаемости составляли 8300 наблюдений

и 4,49‰ соответственно [5]. В 2012 г. в связи с введением ныне действующих критериев рождения общее количество мертворожденных и показатель мертворождаемости возросли соответственно до 12 142 случаев и 6,34‰ [6]. С 2012 г. благодаря совершенствованию оказания социальной и медицинской помощи беременным отмечается тенденция ежегодного снижения уровней мертворождения с небольшим подъемом в период пандемии COVID-19 (2020 и 2021) [7], в результате чего в 2022 г. было зарегистрировано 6999 мертворожденных при показателе мертворождаемости 5,43‰.

Золотым стандартом в определении причины гибели плода и соответственно мертворождения традиционно является патолого-анатомическое вскрытие. Проведение вскрытий тел мертворожденных позволяет не только объективно определить первоначальную причину и заболевания (поражения) матери и плаценты, способствующие смерти, но также установить наличие аномалий развития и других состояний, имеющих риск рецидива при будущей беременности.

Вместе с тем для полноценного объективного заключения по посмертному анализу тела мертворожденного необходимо проведение патолого-анатомического вскрытия, включающего макро- и микроскопическое исследования, посмертного лучевого, микробиологического и вирусологического исследований, а также генетического тестирования [8].

Наиболее частой первоначальной причиной смерти в случаях мертворождения, по данным вскрытий, является антенатальная (внутриутробная) и интранатальная (во время родов) гипоксия [9]. В 2022 г., по данным Росстата, антенатальная гипоксия плода фигурировала в 80,1 % среди причин мертворождения, врожденные аномалии развития и хромосомные нарушения в 6,9 % и интранатальная гипоксия в 5,4 %.

В основе второй ответственной задачи аутопсийного исследования тела мертворожденного — определения давности гибели плода, т. е. промежутка времени от момента его гибели до момента родов, — лежит оценка выраженности процессов мацерации (вымачивания) тела плода, обусловленных действием околоплодных вод [10]. При этом сам

факт наличия процессов мацерации тела плода расценивается как один из дифференциальных признаков мертворождения от живорождения. Установление же конкретного времени внутриутробной гибели позволяет оценить своевременность и правомерность диагностических и лечебных мероприятий во время беременности, а также более точно определить морфометрические данные зрелости внутренних органов мертворожденного.

Одним из первых целенаправленных исследований макроскопических признаков мацерации считается работа Strachan с соавт. [11], в которой на основании изучения 22 погибших плодов была представлена следующая динамика развития посмертных изменений. В качестве первоначального признака указывалось на исчезновение сыровидной смазки, затем — на отслойку кожи с образованием дефектов на туловище и конечностях, в далеко зашедших случаях отмечена десквамация эпидермиса в области головы.

К сожалению, дальнейшие исследования макроскопических изменений тел мертворожденных в зависимости от длительности посмертного периода носили эмпирический характер из-за отсутствия точных данных о времени внутриутробной гибели плода.

В этой связи основным доказательным исследованием, результаты которого опубликованы 30 лет назад и используются до настоящего времени, является серия из 3 работ Genest с соавт. [12–14], посвященных макроскопическим и микроскопическим характеристикам тела плода и плаценты в зависимости от давности гибели, установленной в клинике, с определением их чувствительности и специфичности.

Информативными макроскопическими показателями давности гибели плода, установленными при анализе 60 мертворожденных, по мнению Genest с соавт. [14], являются:

- десквамация эпидермиса диаметром 1 см и более или пуповина коричневого (красного) цвета — 6 ч и более;
- десквамация на лице, спине или животе — 12 ч и более;
- десквамация на площади 5 % поверхности тела или в 2 и более зонах тела — 18 ч и более;

- коричневый или «загорелый» цвет кожи — 24 ч и более;
- признаки мумификации — 2 нед. и более.

В другой работе на гистологических препаратах, окрашенных гематоксилином и эозином, Genest [12] изучил выраженность снижения окраски ядер клеток органов мертворожденных в зависимости от длительности посмертного периода. Хорошая воспроизводимость в определении давности гибели считается в отношении исчезновения базофилии ядер в следующих органах:

- не менее чем в 1 % эпителиоцитов канальцев почек — 4 ч и более;
- не менее чем в 1 % гепатоцитов или кардиомиоцитов внутреннего слоя миокарда — 24 ч и более;
- не менее чем в 1 % кардиомиоцитов наружного слоя миокарда — 48 ч и более;
- не менее чем в 1 % эпителия бронхов или во всех гепатоцитах — 96 ч и более;
- не менее чем в 1 % хондроцитов трахеи или во всех энтероцитах или адреноцитах — 1 нед. и более;
- во всех нефроцитах — более 4 нед.

Однако в результате проверки воспроизводимости выявленных макроскопических признаков выраженности десквамации эпидермиса для определения времени внутриутробной гибели сами авторы [14] отметили, что относительно корректная оценка давности гибели плода была установлена в 69 % наблюдений.

В дальнейших исследованиях также было отмечено, что установленные Genest с соавт. морфологические критерии не всегда соответствовали клиническим данным давности гибели плода и тем самым послужили для разработки собственных показателей [15, 16]. При этом указывалось, что выраженность десквамации эпидермиса зависит от срока гестации плода: чем меньше срок гестации плода, тем более тесно связан эпидермис с дермой и тем позднее будут проявляться признаки десквамации [8]. На основании собственного опыта следует указать, что в ряде случаев десквамация эпидермиса не всегда соответствовала времени гибели плода, указанному в медицинской документации (рис. 1), при этом выраженность посмертных изменений, включая десквамацию, возрастала

в наблюдениях водянки и задержки роста плода [17], а также могла быть артифициальной вследствие механических воздействий на кожу во время и после родов, в частности при перекладывании и транспортировке трупа.

Можно также отметить, что в 2010 г. была опубликована статья Pinar и Iyigun [18], в которой авторы представили оригинальную классификацию для определения степени мацерации кожных покровов. Но данная классификация, выделяющая 5 степеней выраженности мацерации, не содержала данных о сопоставлении степени мацерации с давностью внутриутробной гибели.

Микроскопические изменения в виде снижения, вплоть до исчезновения, окраски ядер клеток внутренних органов, несомненно, отражают

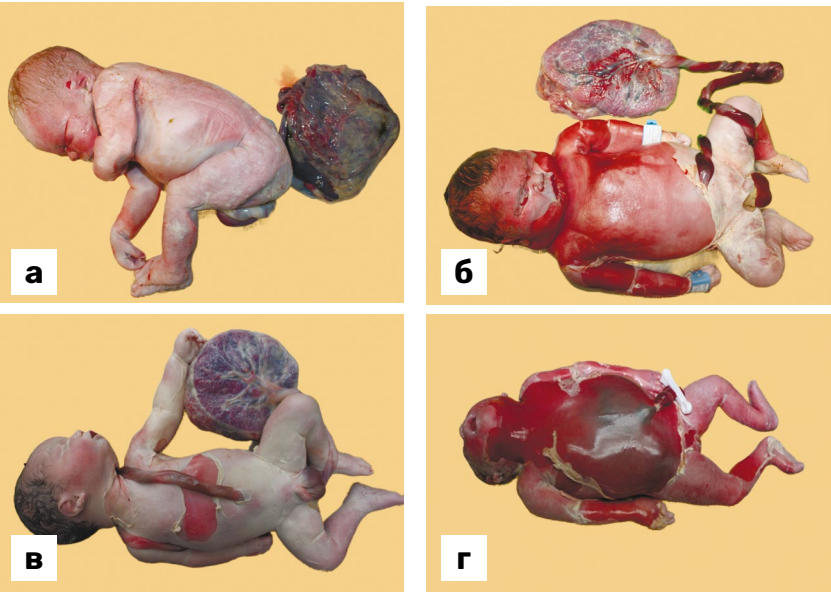

РИС. 1. Макроскопические изменения кожи тел мертворожденных: *а* — давность внутриутробной гибели плода не менее 18 ч; *б* — 23 ч; *в* — 28 ч; *г* — 7 сут

выраженность процессов мацерации (рис. 2). Однако окрашивание препаратов зависит от используемых реактивов и параметров окрашивания даже при помощи автоматического оборудования, наличия сопутствующей патологии плода, например водянки, а также требует специального просмотра препаратов органов, что затрудняет точную оценку изменений и удлиняет продолжительность исследования.

Отдельного внимания заслуживает исследование Kim с соавт. [19], основанное на морфологической полуколичественной оценке степени снижения окраски ядер клеток в сердце, легком, печени, тимусе, надпочечниках и почках плодов крыс с давностью гибели от 0 ч до 196 ч (8 сут) и 27 человеческих плодов, погибших на сроках гестации 153–282 дня

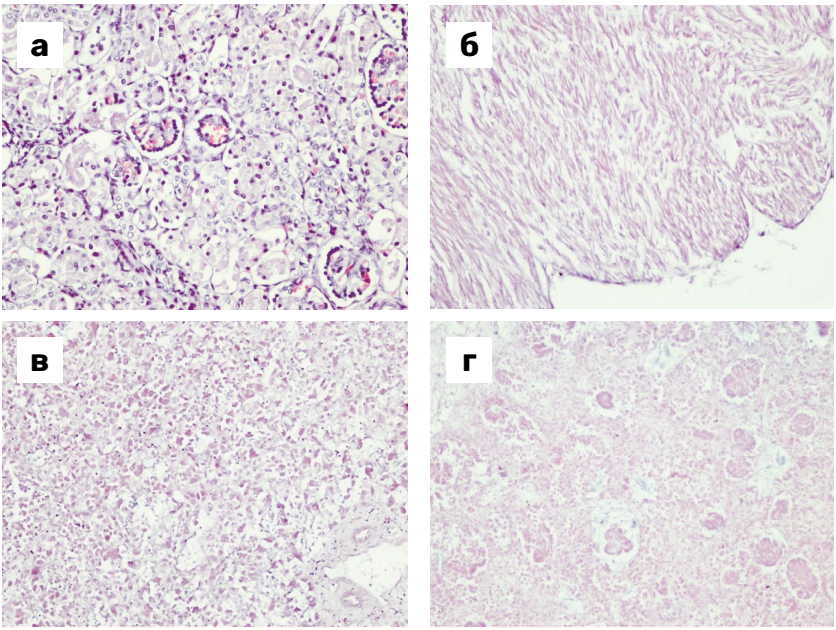

РИС. 2. Микроскопические изменения ткани почки (*а, г*), миокарда (*б*) и печени (*в*) мертворожденных. Давность внутриутробной гибели не менее 4 ч (*а*), 48 ч (*б*), 4 сут (*в*) и 2 нед. (*г*). Окраска гематоксилином и эозином, ув. 200

и давностью внутриутробной гибели от 20 мин до 240 ч (10 сут). В результате проведенного исследования авторы вывели формулу зависимости степени (в перцентилях) снижения базофилии ядер исследованных органов от длительности внутриутробной гибели, однако надежные результаты были отмечены лишь при давности гибели не более 24 ч [19].

Положительным моментом посмертных исследований, несомненно, является активное внедрение посмертных лучевых исследований в практику патолого-анатомических и судебно-медицинских вскрытий [20–22]. Посмертная компьютерная томография (КТ) в перинатальном периоде рекомендуется при анализе патологии костной системы, скоплений газа и свободной жидкости, для визуализации инородных тел [23–25]. Посмертную магнитно-резонансную томографию (МРТ) следует использовать для оценки состояния мягких тканей и паренхиматозных органов, головного и спинного мозга [26, 27]. В этой связи выявление процессов мацерации, характеризующихся накоплением свободной жидкости в серозных полостях и прогрессирующим обводнением тканей, наиболее эффективно возможно при посмертной МРТ. Однако для одновременной полноценной визуализации всех органов и тканей мертворожденного рекомендуется проведение комплексного посмертного лучевого (КТ и МРТ) исследования либо предпочтение отдавать посмертной МРТ [28, 29].

Первоначально о развитии процессов мацерации судили по отсутствию гетерогенности серого и белого вещества головного мозга на посмертных МР-томограммах [30]. В исследовании Barber с соавт. [31] была предпринята попытка анализа объема гидроторакса у 12 мертворожденных, погибших на сроках 24–41 нед. гестации. Во всех наблюдениях было установлено наличие различного объема жидкости в плевральной полости, при этом удельный объем гидроторакса относительно грудной полости варьировал в пределах 0,2–9,5 %. Однако значения удельного объема слабо коррелировали ($R = 0,3$, $p = 0,3$) с давностью внутриутробной гибели [31].

В дальнейшем группа исследователей из Великобритании представила в 3 тезисах докладов результаты проведенных сопоставлений данных посмертной МРТ и результатов аутопсийного исследования [32–34].

В одном из тезисов Lally с соавт. [32] показали, что значения медианы времени T2-релаксации ткани легких и печени погибшего плода с признаками мацерации III–IV степени (142 мс и 110 мс соответственно) имели бóльшие значения, чем при мацерации I–II степени (82 мс и 50 мс соответственно). В другом Lally с соавт. [33] отметили, что время релаксации T2 в легких и печени погибших плодов отрицательно коррелирует со сроком гестации, и сделали заключение, что плоды, погибшие на более ранних сроках гестации, в большей степени подвергаются процессам мацерации. В третьем, основанном на данных посмертной МРТ и результатах аутопсии 75 погибших плодов, были выявлены высокие корреляции показателей посмертной МРТ с аутопсийными признаками мацерации (R = 0,93), выраженностью гидроторакса (R = 0,93), асцита (R = 0,84) и подкожных отеков (R = 0,83). При этом МРТ-показатели не имели значимых корреляций с давностью внутриутробной гибели плода [34].

В статье, опубликованной двумя годами позже, расширенным составом авторов [35] была приведена оригинальная МРТ-шкала степени мацерации погибших плодов, основанная на выявлении 6 признаков: наличия отека подкожной клетчатки, гидроторакса, асцита, газа в просвете воротной вены, снижения градиента интенсивности сигнала коры головного мозга и снижения четкости контура мягких тканей и органов брюшной полости. Дополнительно проводилась количественная оценка времени релаксации МР-сигнала в T2-режиме регистрации импульсных последовательностей в печени и легких. На основании сравнения данных посмертной МРТ и результатов аутопсии установлена высокая корреляция между МРТ- и морфологическими показателями степени мацерации. Значения МРТ-показателей степени мацерации (не менее 4,5 балла) соответствовали морфологическим признакам умеренной и выраженной мацерации с чувствительностью 91 % и специфичностью 64 %.

Весьма оптимистичные данные были получены при посмертной диффузионно-взвешенной МРТ тел 80 мертворожденных [36]. Авторами были установлены значимые корреляции морфологической степени мацерации погибшего плода со значениями коэффициента диффузии в области миокарда, селезенки, коркового слоя почек, печени и поясничной мышцы.

Нами также были изучены возможности посмертной МРТ для оценки степени мацерации и определения давности внутриутробной гибели плода [37, 38]. В основу было положено комплексное посмертное лучевое и патолого-анатомическое исследование 93 тел мертворожденных, давность внутриутробной гибели которых на основании записей в истории родов составила от 20 мин до 1 мес. Наблюдения интранатальной гибели составили контрольную группу (группу 1), антенатальной — основную, разделенную на 7 групп: в группе 2 давность гибели не превышала 4 ч, в группе 3 составила от 4 ч до 8 ч, в 4-й — 8–12 ч, в 5-й — 12–24 ч, в 6-й — 24–48 ч, в 7-й — 48–72 ч, в 8-й — 3–7 сут и в 9-й — от 7 сут до 1 мес.

Посмертные магнитно-резонансные томографические исследования тел мертворожденных были выполнены на аппарате 3T Siemens Magnetom Verio с использованием 32-канальной магнитной катушки для исследования головы. Использованы следующие настройки: Field-of-view (FoV) = 320 мм, Slice Thickness (ST) = 1 мм. Для получения T1-ВИ: Repetition time (TR) = 1900 мс, Echo Time (TE) = 2,18 мс, количество усреднений — 1, матрица 320 x 304, пространственное разрешение среза 1,0 x 0,9 x 0,9 мм. Для получения T2-ВИ: TR = 3200 мс, TE = 490 мс, количество усреднений — 1, матрица 384 x 326, пространственное разрешение среза 1,0 x 0,8 x 1,0 мм. Проводили количественную оценку интенсивности МР-сигнала на T1-ВИ и T2-ВИ ткани печени, почки, легкого, головного мозга, бедренной мышцы, кожи (бедра, живота, головы), а также плевральной жидкости и воздуха, на основании которых рассчитывали их соотношение (T2/T1) и значения оригинального МРТ-показателя мацерации для вышеуказанных областей.

В результате анализа установлено, что значения интенсивностей МР-сигнала зависели от исследованной области и давности внутриутробной гибели плода (рис. 3). В наблюдениях интранатальной гибели наиболее высокие средние значения соотношения интенсивностей МР-сигнала отмечались в легких, превышающие аналогичные показатели печени в 8,8 раза. Аналогичные значения в области головного мозга и почек были на 15,9 и 51,7 % меньше показателей легких. Значения соотношений сигналов кожи в 3 изученных областях (бедро, живот и голова) занимали среднее положение между показателями головного мозга и печени и практически не отличались друг от друга.

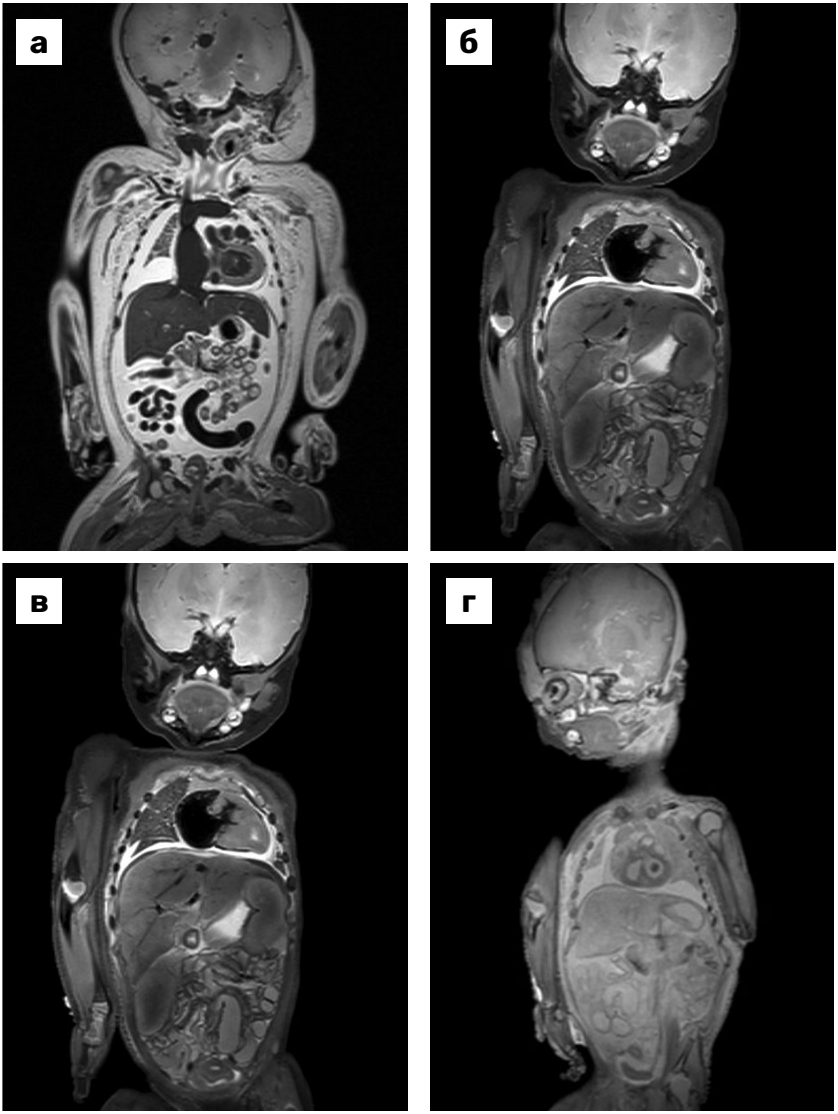

РИС. 3. Посмертная МРТ мертворожденных, МР-томограммы, Т2-ВИ фронтальная проекция:

а — интранатальная гибель плода; *б* — антенатальная гибель давностью 24 ч; *в* — 60 ч; *г* — 7 сут

Наиболее высокие значения рассчитанного МРТ-показателя мацерации (ПМ) в контрольной группе установлены в ткани головного мозга. Наиболее низкие значения ПМ, в 4,4 раза меньше показателей головного мозга, отмечены в ткани печени. При этом значения ПМ кожи в области бедра и головы не отличались друг от друга, но были ниже показателей кожи живота на 8,8 % ($p > 0,05$).

Существенным дополнением выполняемого посмертного МРТ-исследования является возможность проведения дифференциальной диагностики тела мертворожденного и умершего, т. е. жившего, новорожденного на основании расчета соотношений интенсивности МР-сигналов в ткани легких и в окружающем воздухе и (или) в плевральной жидкости [39].

В наблюдениях с антенатальной гибелью отмечался волнообразный характер изменений СИС в исследованных органах и тканях, что отражает совокупные изменения клеток и тканей в процессе мацерации и аутолиза. Тем не менее увеличение длительности посмертного периода сопровождалось снижением соотношения интенсивностей МР-сигнала в ткани легких, головного мозга, кожи и повышением — в ткани печени.

Средние значения ПМ характеризовались преимущественно повышением своих значений в динамике посмертного периода. При этом максимальные значения ПМ в ткани головного мозга и кожи бедра отмечались в наблюдениях с давностью внутриутробной гибели в пределах 24–48 ч, а во всех других изученных органах и коже живота и головы — через 3–7 сут.

Примечательно, что рассчитанные нами МРТ-показатели мацерации внутренних органов имели прямые значимые корреляции со сроком давности внутриутробной гибели плода [40]. Наиболее высокие значения коэффициента корреляции ($r = 0,7$, $p = 0,001$) установлены нами для ткани почек, на основании которых нами была выведена формула определения давности внутриутробной гибели плода, позволяющая определить продолжительность (в часах) периода нахождения плода внутриутробно после гибели до родов на основании показателей посмертной МРТ [41].

Заключение

Развитие процессов мацерации приводит к изменениям органов и тканей внутриутробно погибшего плода, выявляемых при посмертных исследованиях. При этом макроскопические изменения цвета кожи и выраженность десквамации эпидермиса лишь в определенной мере позволяют определить время гибели плода. Микроскопические изменения снижения, вплоть до исчезновения окраски ядер клеток внутренних органов, с большей достоверностью указывают на давность внутриутробной гибели плода, но характеризуются длительностью процедуры приготовления гистологических препаратов. Эффективным методом оценки выраженности процессов мацерации кожных покровов и внутренних органов являются посмертные лучевые исследования.

Посмертная МРТ, характеризуясь быстротой исследования и объективностью полученных данных, позволяет проводить быструю неинвазивную оценку процессов мацерации органов и тканей, способствующую объективизации и улучшению патолого-анатомической диагностики. Дополнительным достоинством посмертного МРТ- определения выраженности мацерации органов и тканей является возможность повторного неоднократного, в т. ч. дистанционного, анализа полученных томограмм, а также компьютерной постобработки изображений и просмотра их в разных плоскостях и срезах в сопоставлении с результатами аутопсии.

Литература

1. Trends in maternal mortality: 1990 to 2010. WHO, UNICEF, UNFPA and The World Bank estimates. World Health Organization, UNICEF, UNFPA and The World Bank; 2012.
2. Международная статистическая классификация болезней и проблем, связанных со здоровьем. Десятый пересмотр. Женева: Всемирная организация здравоохранения, 2003. Т. 2.
3. *Stanton C., Lawn J.E., Rahman H., Wilczynska-Ketende K., Hill K.* Stillbirth rates: delivering estimates in 190 countries. Lancet. 2006; 367(9521): 1487–1494.

4. *Blencowe H., Cousens S., Jassir F.B., Say L., Chou D.* et al. Lancet Stillbirth Epidemiology Investigator Group. National, regional, and worldwide estimates of stillbirth rates in 2015, with trends from 2000: a systematic analysis. Lancet Glob. Health. 2016; 4(2): e98–e108.
5. *Щеголев А.И., Павлов К.А., Дубова Е.А., Фролова О.Г.* Мертворождаемость в субъектах Российской Федерации в 2010 году. Архив патологии. 2013; 75(2): 20–24.
6. *Щеголев А.И., Туманова У.Н., Шувалова М.П., Фролова О.Г.* Сравнительный анализ мертворождаемости в Российской Федерации в 2010 и 2012 г. Российский вестник перинатологии и педиатрии. 2015; 3: 58–62.
7. *Щеголев А.И., Туманова У.Н., Чаусов А.А., Шувалова М.П.* Мертворождение в Российской Федерации в 2020 году (год пандемии COVID-19). Акушерство и гинекология. 2022; 11: 131–140.
8. *Bamber A.R.* Macerated stillbirth. Keeling's Fetal and Neonatal Pathology. Eds. T.Y. Khong, R.D.G. Malcomson. Springer Nature Switzerland AG, 2022; 345–368.
9. *Щеголев А.И., Туманова У.Н., Шувалова М.П., Фролова О.Г.* Гипоксия как причина мертворождаемости в Российской Федерации. Здоровье, демография, экология финно-угорских народов. 2014; (3): 96–98.
10. Павлов К.А., Дубова Е.А., Бурдули Г.М., Талалаев А.Г., Щеголев А.И. Мацерация плода. Акушерство и гинекология. 2012; (2): 115–119.
11. *Strachan G.I.* The pathology of foetal maceration: A study of 24 cases. Br. Med. J. 1922; 2(3211): 80–82.
12. *Genest D.R., Williams M.A., Greene M.F.* Estimating the time of death in stillborn fetuses: I. Histologic evaluation of fetal organs; an autopsy study of 150 stillborns. Obstet. Gynecol. 1992; 80(4): 575–584.
13. *Genest D.R.* Estimating the time of death in stillborn foetuses: II. Histologic evaluation of the placenta; a study of 71 stillborns. Obstet. Gynecol. 1992; 80(2): 585–592.
14. *Genest D.R., Singer D.B.* Estimating the time of death in stillborn fetuses: III. External fetal examination; a study of 86 stillborns. Obstet. Gynecol. 1992; 80(4): 593–600.
15. *Щеголев А.И., Туманова У.Н., Ляпин В.М.* Патологоанатомическая оценка давности внутриутробной гибели плода. Архив патологии. 2017; 6: 60–65.

16. *Paternoster M., Perrino M., Travaglino A., Raffone A., Saccone G.* et al. Parameters for estimating the time of death at perinatal autopsy of stillborn fetuses: a systematic review. Int. J. Legal. Med. 2019; 133(2): 483–489.
17. *Туманова У.Н., Ляпин В.М., Быченко В.Г., Серова Н.С., Щеголев А.И.* Посмертная МРТ характеристика неиммунной водянки плода REJR. 2018; 8(4): 172–183
18. *Pinar H., Iyigun M.* Comparison of stillborn birth weights and postmortem weights. Pediatr. Dev. Pathol. 2010; 13(6): 442–446.
19. *Kim J.H.* Histologic estimation of intrauterine retention time after fetal death. Korean J. Leg. Med. 2013; 37: 191–197.
20. *O'Donnell C., Rotman A., Collett S., Woodford N.* Current status of routine post-mortem CT in Melbourne, Australia. Forensic Sci. Med. Pathol. 2007; 3(3): 226–232.
21. *Ковалев А.В., Кинле А.Ф., Коков Л.С., Синицын В.А., Фетисов В.А.* и др. Реальные возможности посмертной лучевой диагностики в практике судебно-медицинского эксперта. Consilium Medicum. 2016; 18(13): 9–25.
22. *Tumanova U.N., Shchegolev A.I.* The role and place of thanatoradiological studies in the pathological examination of fetuses and newborns. Bull. Exp. Biol. Med. 2022; 173(6): 691–705.
23. *Туманова У.Н., Федосеева В.К., Ляпин В.М., Степанов А.В., Воеводин С.М.* и др. Посмертная компьютерная томография мертворожденных с костной патологией. Медицинская визуализация. 2013; 5: 110–120.
24. *Туманова У.Н., Щеголев А.И., Ковалев А.В.* Техническое и методическое обеспечение проведения посмертных лучевых исследований в патологоанатомических отделениях и бюро судебно-медицинской экспертизы. Судебно-медицинская экспертиза. 2021; 64(2): 51–57.
25. *Туманова У.Н., Федосеева В.К., Ляпин В.М., Щеголев А.И., Сухих Г.Т.* Выявление скоплений газа в телах плодов, мертворожденных и умерших новорожденных при посмертном компьютерно-томографическом исследовании. Consilium Medicum. 2016; 18(13): 26–33.
26. *Туманова У.Н., Серова Н.С., Быченко В.Г., Щеголев А.И.* Возможности посмертных лучевых исследований для оценки поражений легких. REJR. 2018; 8(2): 198–221.

27. *Туманова У.Н., Серова Н.С., Щеголев А.И.* Применение посмертной МРТ для диагностики поражений головного мозга у плодов и новорожденных. REJR. 2017; 7(3): 8–22.
28. *Thayyil S., Sebire N.J., Chitty L.S., Wade A., Chong W.* et al. Post-mortem MRI versus conventional autopsy in fetuses and children: a prospective validation study. Lancet. 2013; 382(9888): 223–233.
29. *Туманова У.Н., Ляпин В.М., Буров А.А., Подуровская Ю.Л., Зарецкая Н.В.* и др. VACTERL ассоциация у новорожденного: посмертная КТ и МРТ визуализация при патологоанатомическом исследовании. REJR. 2017; 7(2): 191–208.
30. *Victoria T., Capilla E., Chauvin N.A., Johnson A.M., Kramer S.S.* et al. MR evaluation of fetal demise. Pediatr. Radiol. 2011; 41(7): 884–889.
31. *Barber J.L., Hutchinson J.C., Sebire N.J., Arthurs O.J.* Pleural fluid accumulation detectable on paediatric post-mortem imaging: a possible marker of interval since death? Int. J. Legal. Med. 2016; 130(4): 1003–1010.
32. *Lally P.J., Arthurs O.J., Addison S., Sebire N.J., Alavi A.* et al. Can we use T2 relaxometry MRI to assess post-mortem maceration in fetuses and neonates? J. Forens. Radiol. Imag. 2014; 2: 99.
33. *Lally P.J., Arthurs O., Addison S., Alavi, Sebire N.J.* et al. Estimating maceration severity using whole body A magnetic resonance T2 relaxometry. Arch Dis Child Fetal Neonatal Ed. 2014; 99: A92–A93.
34. *Addison S., Arthurs O., Lally P., Taylor A.M., Afshin A.* et al. Assessment of fetal maceration at PMMR. J. Forens. Radiol. Imag. 2014; 2: 99.
35. *Montaldo P., Addison S., Oliveira V., Lally P.J., Taylor A.M.* et al. Quantification of maceration changes using post mortem MRI in fetuses. BMC Med. Imag. 2016; 16: 34.
36. *Shelmerdine S.C., Main C., Hutchinson J.C., Langan D., Sebire N.J.* et al. The use of whole body diffusion-weighted post-mortem magnetic resonance imaging in timing of perinatal deaths. Int. J. Legal. Med. 2018; 132(6): 1735–1741.
37. *Tumanova U. N., Lyapin V.M., Bychenko V.G., Shchegolev A.I., Sukhikh G.T.* Postmortem MRI evaluation of maceration degree of deceased fetus. Bull. Exp. Biol. Med. 2020; 170(1): 106–111.
38. *Туманова У.Н., Быченко В.Г., Боровиков П.И., ЩеголевА.И.* Посмертная МРТ оценка давности внутриутробной гибели плода. REJR. 2020; 2: 168–182

39. *Tumanova U.N., Lyapin V.M., Bychenko V.G., Shchegolev A.I., Sukhikh G.T.* Potentialities of postmortem magnetic resonance imaging for identification of live birth and stillbirth. Bull. Exp. Biol. Med. 2019; 167(6): 823–826.
40. *Tumanova U.N., Lyapin V.M., Voevodin S.M., Shchegolev A.I., Sukhikh G.T.* Postmortem mri to determine the time of intrauterine fetal death. Virchows Arch. 2015; 467(S1): 27.
41. *Туманова У.Н., Быченко В. Г., Ляпин В.М., Воеводин С.М., Щеголев А.И.* и др. Способ определения давности внутриутробной гибели мертворожденного. Патент РФ № 2572157. 2015. Бюл. № 36.

Инволюция эпифиза головного мозга человека

Юнеман О.А.[1], Отлыга Д.А.[1], Букреева И.Н.[2], Гулимова В.И.[1], Харламова А.С.[1], Савельев С.В.[1]

[1]НИИМЧ имени академика А.П. Авцына ФГБНУ «РНЦХ имени академика Б.В. Петровского», Москва

[2]Физический институт имени П.Н. Лебедева РАН, Москва

Involution of human pineal gland

Junemann O.A.[1], Otlyga D.A.[1], Bukreeva I.N.[2], Gulimova V.I.[1], Kharlamova A.S.[1], Saveliev S.V.[1]

[1]Avtsyn Research Institute of Human Morphology of FSBSI «Petrovsky National Research Centre of Surgery»

[2]Lebedev Physical Institute of the Russian Academy of Sciences

Проведен детальный анализ структуры эпифиза головного мозга на аутопсийном материале 77 человек в возрасте от 27 до 96 лет с использованием рентгеновской фазово-контрастной томографии, гистологии и иммуногистохимии. Наше исследование показало, что изменения в эпифизе могут быть более глубокими, чем сообщалось в литературе. Мы выявили и описали новую форму инволюции эпифиза, которая приводит к полной деградации эпифиза.

Ключевые слова: возрастные изменения, кальцификация, кисты.

Введение

Эпифиз головного мозга синтезирует и выделяет основной гормон сна мелатонин, который играет важную роль в регулировании циркадных ритмов у человека. Известно, что низкое качество сна повышает риск

сердечно-сосудистых заболеваний, нарушения обмена веществ [1], а также некоторых видов онкологии [2]. Нарушение сна также наблюдается при нейродегенеративных и психических заболеваниях, таких как деменция и шизофрения [3].

Многочисленные исследования связывают развитие нейродегенерации и психических расстройств с дефицитом мелатонина [4, 5]. Кроме того, эпифиз играет важную роль в наступлении полового созревания. Сначала мелатонин задерживает половое созревание, а после его наступления эпифиз подвергается процессу инволюции [6]. Старение и различные патологии могут негативно влиять на функциональную активность эпифиза. Следовательно, важно определить степень его изменения при различных патологических состояниях и при нормальном старении.

В данном сообщении обобщены результаты нашего исследования инволюции эпифиза в различных возрастных группах.

Материалы и методы

Были исследованы эпифизы 77 человек в возрасте от 27 до 96 лет. Аутопсийный материал был получен из коллекции Федерального государственного научного учреждения «Научно-исследовательский институт морфологии человека» (Москва, Российская Федерация). Все протоколы были одобрены этическим комитетом Научно-исследовательского института морфологии человека Российской академии медицинских наук (в настоящее время НИИМЧ имени академика А.П. Авцына ФГБНУ «РНЦХ имени академика Б.В. Петровского») (№ 6А от 19 октября 2009 г.) и соответствуют инструкциям Хельсинкской декларации, включая пункты 7–10 для человеческого материала от 12.01.1996 г. с последними поправками от 19.12.2016 г.

Образцы эпифиза фиксировали в 10% забуференном формалине. Фиксированные ткани обезвоживали в 8 порциях абсолютного изопропилового спирта IsoPrep (BioVitrum) и заливали в парафиновые блоки. Для выявления соединительной ткани 10-микронные срезы окрашивали анилиновым синим по методу Мэллори. Для идентификации глиальных клеток

использовали иммуногистохимическое окрашивание с антителами к глиальному фибриллярному кислому белку (GFAP) (разведение 1:1000, Thermo Fisher Scientific); для выявления компонентов стромы эпифиза использовали антитела к коллагенам I (разведение 1:200, Thermo Fisher Scientific) и III типов (разведение 1:1000, Thermo Fisher Scientific). В качестве вторичных антител использовалась система детекции UltraVision (Thermo Fisher Scientific).

Рентгеновская фазово-контрастная томография (РФКТ). Измерения образцов были выполнены на линии SYRMEP синхротрона Elettra, Триест, Италия. Метод, условия эксперимента и обработка данных описаны ранее [7].

Результаты исследования

Кальцификаты в паренхиме эпифиза были обнаружены в 58 случаях, ткани 8 образцов были практически полностью кальцифицированы. Кальцификаты наблюдались также в соединительнотканных перегородках эпифиза — в 2 случаях были обнаружены кальцифицированные коллагеновые волокна, в то время как в 5 случаях имелись небольшие отдельно расположенные конкременты. Кроме того, в 4 случаях мы обнаружили кальцифицированные кровеносные сосуды, проходящие через сильно кальцифицированную строму эпифиза.

В 27 случаях были обнаружены от 1 до 3 кист различного размера — от 200 микрон до 4 мм в диаметре. Стенки кист, как правило, были окружены отростками глиальных клеток. Гипертрофия соединительнотканных перегородок была обнаружена в 57 случаях. Некоторые образцы демонстрировали лишь небольшие изменения, в то время как в других гипертрофированные перегородки занимали до трети объема эпифиза. В 2 случаях мы обнаружили полное замещение паренхимы эпифиза соединительной тканью (у мужчины, 89 лет, и женщины, 91 год), эпифиз сохранил при этом свою анатомическую форму. Кроме того, у мужчины, 69 лет, наблюдалась, по-видимому, промежуточная стадия процесса, который в конечном итоге мог привести к полному замещению стромы соединительной тканью, подобно 2 описанным выше случаям.

Статистический анализ не выявил существенных гендерных различий по всем исследуемым параметрам. Все параметры, за исключением замещения паренхимы, демонстрировали высокую степень вариабельности, которая, по-видимому, перекрывает возрастную изменчивость.

Обсуждение

Оценка активного объема паренхимы является одним из эффективных способов оценки изменений эпифиза в норме и при патологии [8]. Уменьшение объема паренхимы негативно влияет на количество продуцирующих мелатонин пинеалоцитов, что может вызвать дефицит мелатонина. Различные формы кальцификации эпифиза являются одним из наиболее частых признаков инволюции эпифиза. Образование обызвествленных конкрементов считается нормальным физиологическим процессом [9].

В паренхиме эпифиза, независимо от возраста, были обнаружены различные степени кальцификации, начиная от отсутствия конкрементов и заканчивая полным обызвествлением эпифиза. Конкременты часто образуются в паренхиме, что, по нашему мнению, указывают на их происхождение из пинеалоцитов. Однако они также могут обнаруживаться внутри соединительнотканных перегородок. Можно предположить, что кальцификаты сначала образуются в паренхиме, а затем она замещается соединительной тканью.

Различные теории образования конкрементов обсуждались в работе Tan с соавт. [10]. Одна из этих теорий предполагает происхождение кальцифицированных конкрементов из пинеалоцитов. Цитоплазматический матрикс, эндоплазматический ретикулум, митохондрии и вакуоли можно рассматривать как начальные участки внутриклеточного отложения кальция в пинеалоцитах. Кристаллы гидроксиапатита накапливаются в этих органеллах, образуя конкременты. Со временем пинеалоциты дегенерируют, отмирают, и конкременты распространяются за пределы клеток.

Согласно другой теории, кальцификация происходит аналогично формированию кости, поскольку кальцификаты эпифиза часто имеют пла-

стинчатые структуры, подобные остеонам в компактных костях [10]. Однако ни одна из теорий сегодня не может считаться общепринятой.

Помимо паренхимы, в кровеносных сосудах эпифиза также обнаруживаются отложения солей кальция. Кальцифицированные кровеносные сосуды не могут снабжать паренхиму кровью и переносить гормоны. Эта сосудистая патология может вызвать гипофункцию эпифиза. Обызвествленные кровеносные сосуды обычно обнаруживаются вблизи конкрементов, хотя иногда они могут появляться и в других местах. Кальцификация в кровеносных сосудах может происходить в результате старения и считается очень сложным и строго регулируемым процессом [11].

Все возрастные группы подвержены риску развития кист в эпифизе [12]. В некоторых случаях кисты занимали более двух третей объема эпифиза, что значительно уменьшало объем паренхимы. Стенка кисты была полностью или частично сформирована глиальными клетками, что также уменьшает активную паренхиму [8]. Считается, что глиальные кисты в паренхиме эпифиза вызваны фибриллярной дегенерацией астроглии, но это не объясняет причину роста кисты. Согласно J. Vaquero с соавт. [13], частичное сообщение паренхимы эпифиза с 3-м желудочком может быть ответственным за этот процесс.

Гипертрофия соединительнотканных перегородок также может уменьшать активный объем паренхимы эпифиза и препятствовать высвобождению гормонов, поскольку отростки пинеалоцитов не могут достичь капилляров.

Наиболее примечательным результатом нашего исследования является обнаружение полного замещения паренхимы эпифиза соединительной тканью, наблюдаемое у 2 пожилых людей (89 лет и 91 год), о котором, насколько нам известно, ранее не сообщалось в литературе.

Мы полагаем, что рост соединительной ткани начинается в мягкой мозговой оболочке, которая содержит в основном коллаген I и III типов, подобно соединительнотканным перегородкам эпифиза [14]. Коллаген может продуцироваться менингоцитами мягкой мозговой оболочки. Замещенная коллагеновая строма демонстрирует очень сильную васкуляризацию.

В настоящее время причины этого замещения и гиперваскуляризации до сих пор неизвестны. Мы предполагаем, что это может быть случаем так называемого первичного фиброза. Хотя фиброз не считается заболеванием, он может поражать многие органы и вызывать серьезные повреждения [15]. Причины развития и влияние этих процессов на здоровье требует дальнейших исследований.

Заключение

В работе были обсуждены различные формы инволюции эпифиза и их потенциальное влияние на выработку мелатонина. Показано, что структура эпифиза может быть изменена более глубоко, чем считалось ранее, и что паренхима эпифиза может частично или полностью заменяться соединительной тканью.

Литература

1. Institute of Medicine (US) Committee on Sleep Medicine and Research. Sleep disorders and sleep deprivation: An unmet public health problem. Colten H.R., Altevogt B.M., editors. Washington (DC): National Academies Press (US); 2006.
2. *Luyster F.S., Strollo P.J. Jr., Zee P.C., Walsh J.K.* Boards of Directors of the American Academy of Sleep Medicine and the Sleep Research Society. Sleep: A Health Imperative. Sleep. 2012; 35(6): 727–734.
3. *Bastos M.A.V. Jr., Oliveira Bastos P.R.H., Portella R.B., Soares L.F.G., Conde R.B.* et al. Pineal gland and schizophrenia: A systematic review and meta-analysis. Psychoneuroendocrinology. 2019; 104: 100–114.
4. *Srinivasan V., Pandi-Perumal S., Cardinali D., Poeggeler B., Hardeland R.* Melatonin in Alzheimer's disease and other neurodegenerative disorders. Behav Brain Funct. 2006; 2: 15.
5. *Pacchierotti C., Iapichino S., Bossini L., Pieraccini F., Castrogiovanni P.* Melatonin in psychiatric disorders: A review on the melatonin involvement in psychiatry. Front Neuroendocrinol. 2001; 22(1): 18–32.
6. *Reiter R.J., Tan DX., Manchester L.C., Paredes S.D., Mayo J.C.* et al. Melatonin and reproduction revisited. Biol Reprod. 2009; 81(3): 445–456.

7. *Bukreeva I., Junemann O., Cedola A., Brun F., Longo E.* et al. Micro-morphology of pineal gland calcification in age-related neurodegenerative diseases. Medical Physics. 2023; 50(3): 1601–1613.
8. *Kunz D., Schmitz S., Mahlberg R., Mohr A., Stöter C.* et al. A new concept for melatonin deficit: On pineal calcification and melatonin excretion. Neuropsychopharmacology. 1999; 21(6): 765–772.
9. *Kim J., Kim H.W., Chang S., Kim J.W., Je J.H.* et al. Growth patterns for acervuli in human pineal gland. Sci Rep. 2012; 2: 984.
10. *Tan D.X., Xu B., Zhou X., Reiter R.J.* Pineal calcification, melatonin production, aging, associated health consequences and rejuvenation of the pineal gland. Molecules. 2018; 23(2): 301.
11. *Johnson R.C., Leopold J.A., Loscalzo J.* Vascular calcification: pathobiological mechanisms and clinical implications. Circ Res. 2006; 99(10): 1044–1059.
12. *Bošnjak J., Budišić M., Ažman D., Strineka M., Crnjaković M.* et al. Pineal gland cysts — An overview. Acta Clin Croat. 2009; 48(3): 355–358.
13. *Vaquero J., Martínez R., Escandón J., Bravo G.* Symptomatic glial cysts of the pineal gland. Surg Neurol. 1988; 30(6): 468–470.
14. *Shellswell G.B., Restall D.J., Duance V.C., Bailey A.J.* Identification and differential distribution of collagen types in the central and peripheral nervous systems. FEBS Lett. 1979; 106(2): 305–308.
15. *Henderson N.C., Rieder F., Wynn T.A.* Fibrosis: from mechanisms to medicines. Nature. 2020; 587(7835): 555–566.

Научно-практическое издание

III Научно-практическая конференция
Межрегионального Танаторадиологического Общества

ТАНАТОРАДИОЛОГИЯ:
от перинатологии до геронтологии

Редакторы
У.Н. Туманова, А.И. Щеголев

Подписано в печать 30.09.2023. Формат 60 × 90 1/16.
Объем 7,12 а. л./11,5 п. л.
Тираж 200 экз.

Издательство «Практическая медицина»
115201, Москва, 1-й Котляковский пер., д. 3
Тел. +7 (495) 324-93-29. E-mail: medprint@mail.ru (редакция)
Тел. +7 (495) 981-91-03. E-mail: opt@medprint.ru (отдел реализации)
WWW.MEDPRINT.RU

ISBN 978-5-98811-767-4

9 785988 117674

Сборник научных трудов составлен по материалам III Научно-практической конференции Межрегионального танаторадиологического общества «Танаторадиология: от перинатологии до геронтологии». Представленные работы посвящены особенностям и возможностям посмертной диагностики поражений и заболеваний тел различного возрастного периода при работе в области судебной медицины и патологической анатомии.

ISBN 978-5-98811-767-4

9 785988 117674